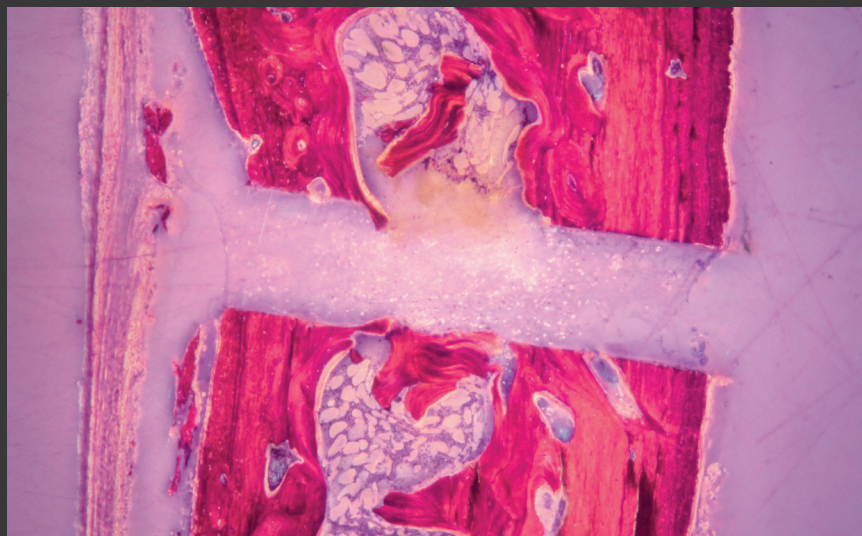


→ SCIENTIFIC ABSTRACTS



18 years of clinical research



## Dear Doctor,

The present collection of scientific abstracts gives you an overview of the existing scientific evidence for mectron PIEZOSURGERY®. Sixteen years ago, Prof. Dr. Tomaso Vercellotti came up with the idea of piezoelectric bone surgery. From the beginning of this revolutionary surgical technique, many universities and specialized surgeons have been involved in the clinical and scientific validation of the piezoelectric bone surgery. Today, a continuously growing number of publications confirm the clinical benefits of mectron PIEZOSURGERY® :

- micrometric cuts
- selective cuts
- maximum intra-operative visibility

With the scientific proof statement of these benefits, mectron PIEZOSURGERY® has defined a new dimension in bone surgery and today is considered worldwide the only evidence based alternative to traditional surgical tools.

Sincerely,  
Your mectron team

## Caro Professionista,

la presente raccolta di abstracts scientifici è stata concepita per permetterLe di avere una visione generale dello spessore scientifico, che caratterizza il dispositivo mectron PIEZOSURGERY®. Sono già trascorsi 18 anni da quando il Prof. Dr. Tomaso Vercellotti ebbe l'idea di sviluppare la chirurgia ossea piezoelettrica. Sin dai primi passi di questa rivoluzionaria tecnica chirurgica, numerose università ed esperti chirurghi hanno contribuito alla creazione di una primaria valenza clinica e scientifica della chirurgia ossea piezoelettrica. Un numero sempre crescente di pubblicazioni in materia conferma, oggi ancor di più, i vantaggi clinici del mectron PIEZOSURGERY®:

- taglio micrometrico
- taglio selettivo
- massima visibilità intraoperatoria

Grazie ai vantaggi ottenuti e all'importante riscontro a livello scientifico, il mectron PIEZOSURGERY® ha creato una nuova dimensione in chirurgia ossea ed è considerato a livello mondiale l'alternativa "evidence based" ai tradizionali strumenti chirurgici.

Cordiali saluti,  
Il Suo team mectron

<b>TECHNIQUE ADVANTAGES</b>	<p><b>Pereira CC, Gealh WC, Nogueira LM, Garcia Junior IR, Okamoto R.</b> Piezosurgery applied to implant dentistry: clinical and biological aspects. J Oral Implantol. 2014 Jul;40 Spec No:401-8.</p> <p><b>Zhao J, Huang C.</b> The advanced techniques of dentoalveolar surgery. CHua Xi Kou Qiang Yi Xue Za Zhi. 2014 Jun;32(3):213-6. (chinese)</p> <p><b>Bauer SE, Romanos GE.</b> Morphological characteristics of osteotomies using different piezosurgical devices. A scanning electron microscopic evaluation. Implant Dent. 2014 Jun;23(3):334-42.</p> <p><b>Patel A.</b> The role of piezosurgery in implant dentistry: Adam Patel details the huge potential of piezosurgery for improving the predictability and ease of dental implant treatment. IDT May 2014</p> <p><b>Franco S, Miccoli S, Limongelli L, Tempesta A, Favia G, Maiorano E, Favia G.</b> New Dimensional Staging of Bisphosphonate-Related Osteonecrosis of the Jaw Allowing a Guided Surgical Treatment Protocol: Long-Term Follow-Up of 266 Lesions in Neoplastic and Osteoporotic Patients from the University of Bari. Int J Dent. 2014 Jun;2014:935657.</p> <p><b>Gülnahar Y, Hüseyin Köşger H, Tutar Y.</b> A comparison of piezosurgery and conventional surgery by heat shock protein 70 expression. Int J Oral Maxillofac Surg. 2013 Apr;42(4):508-10.</p> <p><b>Claire S, Lea SC, Walmsley AD.</b> Characterisation of bone following ultrasonic cutting. Clin Oral Investig. 2013 Apr;17(3):905-12.</p> <p><b>Simonetti M, Facco G, Barberis F, Signorini G, Capurro M, Rebaudi A, Sammartino G.</b> Bone characteristics following osteotomy surgery: an in vitro SEM study comparing traditional Lindemann drill with sonic and ultrasonic instruments. POSEIDO 2013;1(3):187.</p> <p><b>Schütz S, Egger J, Kühl S, Filippi A, Lambrecht JT.</b> Intraosseous temperature changes during the use of piezosurgical inserts in vitro. Int J Oral Maxillofac Surg. 2012 Nov;41(11):1338-43.</p> <p><b>Itro A, Lupo G, Carotenuto A, Filippi M, Cocozza E, Marra A.</b> I vantaggi della chirurgia piezoelettrica nella chirurgia orale e nella chirurgia maxillo-facciale. Revisione della letteratura. Minerva Stomatol. 2012 May;61(5):213-24.</p> <p><b>Parmar D, Mann M, Walmsley AD, Lea SC.</b> Cutting characteristics of ultrasonic surgical instruments. Clin Oral Implants Res. 2011 Dec;22(12):1385-90.</p>	<p>18</p> <p>18</p> <p>19</p> <p>20</p> <p>20</p> <p>21</p> <p>22</p> <p>22</p> <p>23</p> <p>24</p> <p>24</p>
-----------------------------	--	---

<p><b>Pavlíková G, Foltán R, Burian M, Horká E, Adámek S, Hejčíl A, Hanzelka T, Sedý J.</b> Piezosurgery prevents brain tissue damage: an experimental study on a new rat model. Int J Oral Maxillofac Surg. 2011 Aug;40(8):840-4.</p>	25
<p><b>Pavlíková G, Foltán R, Horká M, Hanzelka T, Borunská H, Sedý J.</b> Piezosurgery in oral and maxillofacial surgery. Int J Oral Maxillofac Surg. 2011 May;40(5):451-7.</p>	26
<p><b>Maurer P, Kriwalsky MS, Block Veras R, Vogel J, Syrowatka F, Heiss C.</b> Micromorphometrical analysis of conventional osteotomy techniques and ultrasonic osteotomy at the rabbit skull. Clin Oral Implants Res. 2008 Jun;19(6):570-5.</p>	26
<p><b>Labanca M, Azzola F, Vinci R, Rodella LF</b> Piezoelectric surgery: Twenty years of use. Br J Oral Maxillofac Surg. 2008; 46(4):265-269.</p>	27
<p><b>Stübinger S, Landes C, Seitz O, Zeilhofer HF, Sader R.</b> Ultraschallbasiertes Knochenschneiden in der Oralchirurgie: eine Übersicht anhand von 60 Patientenfällen. Ultraschall Med. 2008; 29(1):66-71.</p>	27
<p><b>Peivandi A, Bugnet R, Debize E.</b> Méthode piézoélectrique d'ostéotomie: une nouvelle technique d'aménagement osseux en chirurgie implantaire. Revue Implantologie; 2007 Nov;15-23.</p>	29
<p><b>Maurer P, Kriwalsky MS, Block Veras R, Brandt J, Heiss C.</b> Auflichtmikroskopische Untersuchungen an der Kaninchenkalotte nach ultraschallgestützter und konventioneller Osteotomie. Biomed Tech (Berl). 2007;52(5):351-5.</p>	29
<p><b>Blakenburg JJ, Both CJ, Borstlap WA, van Damme PA.</b> Geluidsniveau van de PIEZOSURGERY®: Risico van permanente gehoorschade. Ned Tijdschr Tandheelkd. 2007 Nov;114(11):451-4.</p>	31
<p><b>Peivandi A, Bugnet R, Debize E, Gleizal A, Dohan DM.</b> Piezoelectric osteotomy: applications in periodontal and implant surgery. Rev Stomatol Chir Maxillofac. 2007; 108(5):431-440.</p>	31
<p><b>Su YC.</b> Development and clinical application of ultrasonic osteotomy in dentistry. Shanghai kou qiang yi xue = Shanghai journal of stomatology. 2007; 16(1):1-7 [chinese]</p>	32
<p><b>Sembronio S, Albiero AM, Polini F, Robiony M, Politi M.</b> Intraoral endoscopically assisted treatment of temporomandibular joint ankylosis: Preliminary report. Oral Surg Oral Med Oral Pathol Oral Radiol Endod. 2007; 104(1):e7-e10.</p>	33
<p><b>Ramaglia L, Saviano R, Espedito di Lauro A, Capece G.</b> La guarigione dei tessuti peri-implantari in impianti posizionati in alveoli post-estrattivi di premolari mascellari. Minerva Stomatol. 2006 Apr;55(4):199-207.</p>	33

<b>Hyvernat P.</b> Le Bistouri Piezoélectrique. Un Outil d'une finesse vraiment adaptée à l'Odontostomatologie. Revue Implantologie, 2006 Feb;5-18.	34
<b>Schlee M, Steigmann M, Bratu E, Garg AK.</b> Piezosurgery: basics and possibilities. Implant Dent. 2006; 15(4):334-340.	35
<b>Stübinger S, Filippi A, Sader R, Zeilhofer HF.</b> Intraoral Piezosurgery: Preliminary Results of a New Technique. J Oral Maxillofac Surg. 2005; 63(9):1283-1287.	35
<b>Schlee M.</b> Ultraschallgestützte Chirurgie - Grundlagen und Möglichkeiten. Z Zahnärztl Impl. 2005; 21(1):48-59.	36
<b>Vercellotti T.</b> Características tecnológicas e indicaciones clínicas de la cirugía ósea piezoeléctrica. Revista Mundo Dental. 2005; 26-28.	37
<b>Troiani C, Russo C, Ballarani G, Vercellotti T.</b> Piezoelectric Surgery: A new reality to cut and manage bone. Maxillo Odontostomatologia- International Journal of Maxillo Odontostomatology - S.I.M.O. 2005; 4(1):23-28.	38
<b>Leclercq P, Dohan D</b> De l'intérêt du bistouri ultrasonore en implantologie: technologies, applications cliniques: 2ème partie: applications cliniques. Implantodontie, 2004 Jul-Sep;13(3): 159-165.	38
<b>Leclercq P, Dohan D.</b> De l'intérêt du bistouri ultrasonore en implantologie: technologies, applications cliniques: 1ère partie: technologies. Implantodontie, 2004 Jul-Sep;13(3):151-157.	39
<b>Siervo S, Ruggli-Milic S, Radici M, Siervo P, Jäger K.</b> Piezoelektrische Chirurgie. Eine alternative Methode für die schonende Chirurgie. Schweiz Monatsschr Zahnmed. 2004; 114(4):365-377.	40
<b>Lambrecht JT.</b> Intraorale Piezo-Chirurgie. Schweiz Monatsschr Zahnmed. 2004; 114(1):29-36.	40
<b>Vercellotti T.</b> Technological characteristics and clinical indications of piezoelectric bone surgery. Minerva Stomatol. 2004; 53(5):207-214.	41
<b>Boioli LT, Vercellotti T, Tecucianu JF.</b> La chirurgie piézoélectrique: Une alternative aux techniques classiques de chirurgie osseuse. Inf Dent. 2004; 86(41):2887-2893.	42
<b>Vercellotti T.</b> La Chirurgia Ossea Piezoelétrica. Il Dentista Moderno. 2003; 5:21-55.	44

<b>HISTOLOGICAL ADVANTAGES</b>	<b>Sohn DS, Lee JK, An KM, Shin HI.</b> Histomorphometric evaluation of mineralized cancellous allograft in the maxillary sinus augmentation: a 4 case report. Implant Dent. 2009 Apr;18(2):172-81.	44
	<b>Stübinger S, Goethe JW.</b> Bone Healing After PIEZOSURGERY® and its Influence on Clinical Applications. Journal of Oral and Maxillofacial Surgery 2007 Sep;65(9):39.e7-39.e8.	45
	<b>Gleizal A, Li S, Pialat JB, Béziat JL.</b> Transcriptional expression of calvarial bone after treatment with low – intensity ultrasound: An in vitro study. Ultrasound Med Biol. 2006; 32(10):1569-1574.	46
	<b>Vercellotti T, Nevins ML, Kim DM, Nevins M, Wada K, Schenk RK, Fiorellini JP.</b> Osseous Response following Resective Therapy with a Piezosurgery®. Int J Periodontics Restorative Dent. 2005; 25(6):543-549.	47
<b>PERIOSTEUM PREPARATION</b>	<b>Stoetzer M, Felgenträger D, Kampmann A, Schumann P, Rücker M, Gellrich NC, von See C</b> Effects of a new piezoelectric device on periosteal microcirculation after subperiosteal preparation. Microvasc Res. 2014 Jul;94:114-8.	48
	<b>von See C, Gellrich NC, Rücker M, Kokemüller H, Kober H, Stöver E.</b> Investigation of perfusion in osseous vessels in close vicinity to piezoelectric bone cutting. Br J Oral Maxillofac Surg. 2012 Apr;50(3):251-5.	48
<b>IMPLANT SITE PREPARATION</b>	<b>Vercellotti T , Corrias D, Russo C, Carossa S, Schierano G.</b> Studio preliminare della perdita ossea marginale in 156 impianti in titanio posizionati con preparazione a ultrasuoni del sito implantare mediante Piezosurgery® (UISP): follow-up di quattro anni. Minerva Stomatologica – 2014 Apr. vol. 63 suppl. 1 al n. 4 - 232.	49
	<b>da Silva Neto UT, Joly JC, Gehrke SA.</b> Clinical analysis of the stability of dental implants after preparation of the site by conventional drilling or piezosurgery. Br J Oral Maxillofac Surg. 2014 Feb;52(2):149-53.	50
	<b>Gandhi SA, Baker JA, Bairam L, Kim HI, Davis EL, Andreana S.</b> Primary stability comparison using piezoelectric or conventional implant site preparation systems in cancellous bone: a pilot study. Implant Dent. 2014 Feb;23(1):79-84.	51
	<b>Vercellotti T, Stacchi C, Russo C, Rebaudi A, Vincenzi G, Pratella U, Baldi D, Mozzati M, Monagheddu C, Sentineri R, Cuneo T, Di Alberti L, Carossa S, Schierano G.</b> Ultrasonic implant site preparation using piezosurgery: a multicenter case series study analyzing 3,579 implants with a 1- to 3-year follow-up. Int J Periodontics Restorative Dent. 2014 Jan-Feb;34(1):11-8.	52
	<b>Bengazi F, Lang NP, Canciani E, Viganò P, Velez JU, Botticelli D.</b> Osseointegration of implants with dendrimers surface characteristics installed conventionally or with Piezosurgery®. A comparative study in the dog. Clin Oral Implants Res. 2014 Jan;25(1):10-5.	52

	<p><b>Lamazza L, Laurito D, Lollobrigida M, Brugnoletti O, Garreffa G, De Biase A.</b>            Identification of possible factors influencing temperatures elevation during implant site preparation with piezoelectric technique.            Annali di Stomatologia 2014; V (4): 115-122.</p>	53
	<p><b>Stacchi C, Chen ST, Raghoobar GM, Rosen D, Poggio CE, Ronda M, Bacchini M, Di Lenarda R.</b>            Malpositioned osseointegrated implants relocated with segmental osteotomies: a retrospective analysis of a multicenter case series with a 1- to 15-year follow-up.            Clin Implant Dent Relat Res. 2013 Dec;15(6):836-46.</p>	54
	<p><b>Stacchi C, Vercellotti T, Torelli L, Furlan F, Di Lenarda R.</b>            Changes in implant stability using different site preparation techniques: twist drills versus piezosurgery. A single-blinded, randomized, controlled clinical trial.            Clin Implant Dent Relat Res. 2013 Apr;15(2):188-97.</p>	55
	<p><b>Baker JA, Vora S, Bairam L, Kim HI, Davis EL, Andreana S.</b>            Piezoelectric vs. conventional implant site preparation: ex vivo implant primary stability.            Clin Oral Implants Res. 2012 Apr;23(4):433-7.</p>	56
	<p><b>Sentineri R, Dagnino G.</b>            Riabilitazione totale di un mascellare inferiore con protocollo "All on four" mediante preparazione piezoelettrica del sito implantare.            Implantologia 2011, 3:21-28.</p>	56
	<p><b>Di Alberti L, Donnini F, Di Alberti C, Camerino M.</b>            A comparative study of bone densitometry during osseointegration: piezoelectric surgery versus rotary protocols.            Quintessence Int. 2010 Sep;41(8):639-44.</p>	57
	<p><b>Stacchi C, Costantinides F, Biasotto M, Di Lenarda R.</b>            Relocation of a malpositioned maxillary implant with piezoelectric osteotomies: a case report.            Int J Periodontics Restorative Dent. 2008 Oct;28(5):489-95.</p>	58
	<p><b>Preti G, Martinasso G, Peirone B, Navone R, Manzella C, Muzio G, Russo C, Canuto RA, Schierano G.</b>            Cytokines and Growth Factors Involved in the Osseointegration of Oral Titanium Implants Positioned using Piezoelectric Bone Surgery Versus a Drill Technique: A Pilot Study in Minipigs.            J Periodontol. 2007; 78(4):716-722.</p>	58
<b>SINUS LIFT TECHNIQUE</b>	<p><b>Tatullo M, Marrelli M, Cassetta M, Pacifici A, Stefanelli LV, Scacco S, Dipalma G, Pacifici L, Inchingolo F.</b>            Platelet Rich Fibrin (P.R.F.) in reconstructive surgery of atrophied maxillary bones: clinical and histological evaluations.            Int J Med Sci. 2012;9(10):872-80.</p>	59
	<p><b>Rodella LF, Labanca M, Boninsegna R, Favero G, Tschabitscher M, Rezzani R.</b>            Anastomosi intraossea nel seno mascellare.            Minerva Stomatol. 2010 Jun;59(6):349-54.</p>	60
	<p><b>Tordjman S, Boioli LT, Fayd N.</b>            Apport de la Piézochirurgie dans la surélévation du plancher sinusien.            Département de Parodontologie de l'UFR de Stomatologie et Chirurgie Maxillo-Faciale. Université de Paris VI - Paris. Revue Implantologie. 2006 Nov: 17-25.</p>	61



	<p><b>Vercellotti T, Nevins M, Jensen Ole T.</b> Piezoelectric Bone Surgery for Sinus Bone Grafting. The Sinus Bone Graft, Second Edition. Edited by Ole T. Jensen, Quintessence Books. 2006; 23:273-279.</p>	61
	<p><b>Vercellotti T.</b> La Chirurgia Piezoelettrica. Tecniche di rialzo del seno mascellare. La chirurgia del seno mascellare e le alternative terapeutiche, Testori T, Weinstein R, Wallace S, Edizioni ACME. 2005; 14:245-255.</p>	62
<b>SINUS LIFT TECHNIQUE BY CRESTAL APPROACH</b>	<p><b>Kühl S, Kirmeier R, Platzer S, Bianco N, Jakse N, Payer M.</b> Transcrestal maxillary sinus augmentation: Summers' versus a piezoelectric technique – an experimental cadaver study. Clin. Oral Impl. Res. 00, 2015, 1–4. DOI: 10.1111/clr.12546.</p>	63
	<p><b>Zhen F, Fang W, Jing S, Zuolin W.</b> The use of a piezoelectric ultrasonic osteotome for internal sinus elevation: a retrospective analysis of clinical results. Int J Oral Maxillofac Implants. 2012 Jul-Aug;27(4):920-6.</p>	63
	<p><b>Petruzzi M, Ceccarelli R, Testori T, Grassi FR.</b> Sinus floor augmentation with a hydropneumatic technique: a retrospective study in 40 patients. Int J Periodontics Restorative Dent. 2012 Apr;32(2):205-10.</p>	64
	<p><b>Baldi D, Menini M, Pera F, Ravera G, Pera P.</b> Sinus floor elevation using osteotomes or piezoelectric surgery. Int J Oral Maxillofac Surg. 2011 May;40(5):497-503.</p>	65
	<p><b>Sentineri R, Dagnino G.</b> Sinus Physiolift: a new technique for a less invasive great sinus augmentation with crestal approach. J Osteol Biomat 2011;1:69-75.</p>	66
<b>SINUS LIFT TECHNIQUE BY LATERAL APPROACH</b>	<p><b>Stacchi C, Vercellotti T, Toschetti A, Speroni S, Salgarello S, Di Lenarda R.</b> Intraoperative Complications during Sinus Floor Elevation Using Two Different Ultrasonic Approaches: A Two-Center, Randomized, Controlled Clinical Trial. Clin Implant Dent Relat Res. 2013 Aug 22.</p>	66
	<p><b>Cassetta M, Ricci L, Iezzi G, Calasso S, Piattelli A, Perrotti V.</b> Use of piezosurgery during maxillary sinus elevation: clinical results of 40 consecutive cases. Int J Periodontics Restorative Dent. 2012 Dec;32(6):e182-8.</p>	67
	<p><b>Cortes AR, Cortes DN, Arita ES.</b> Effectiveness of piezoelectric surgery in preparing the lateral window for maxillary sinus augmentation in patients with sinus anatomical variations: a case series. Int J Oral Maxillofac Implants. 2012 Sep-Oct;27(5):1211-5.</p>	68
	<p><b>Wallace SS, Tarnow DP, Froum SJ, Cho SC, Zadeh HH, Stoupel J, Del Fabbro M, Testori T.</b> Maxillary sinus elevation by lateral window approach: evolution of technology and technique. J Evid Based Dent Pract. 2012 Sep;12(3 Suppl):161-71.</p>	68

	<p><b>Toscano NJ, Holtzclaw D, Rosen PS.</b>                      The effect of piezoelectric use on open sinus lift perforation: a retrospective evaluation of 56 consecutively treated cases from private practices.                      J Periodontol. 2010 Jan;81(1):167-71.</p>	69
	<p><b>Stübinger S, Saldamli B, Seitz O, Sader R, Landes CA.</b>                      Palatal versus vestibular piezoelectric window osteotomy for maxillary sinus elevation: a comparative clinical study of two surgical techniques.                      Oral Surg Oral Med Oral Pathol Oral Radiol Endod. 2009 May;107(5):648-55.</p>	70
	<p><b>Muñoz-Guerra MF, Naval-Gías L, Capote-Moreno A.</b>                      Le Fort I osteotomy, bilateral sinus lift, and inlay bone-grafting for reconstruction in the severely atrophic maxilla: a new vision of the sandwich technique, using bone scrapers and PIEZOSURGERY®.                      J Oral Maxillofac Surg. 2009 Mar;67(3):613-8.</p>	71
	<p><b>Wallace SS, Mazor Z, Froum SJ, Cho SC, Tarnow DP.</b>                      Schneiderian membrane perforation rate during sinus elevation using piezosurgery: clinical results of 100 consecutive cases.                      Int J Periodontics Restorative Dent. 2007; 27(5):413-419.</p>	72
	<p><b>Vercellotti T, De Paoli S, Nevins M.</b>                      The Piezoelectric Bony Window Osteotomy and Sinus Membrane Elevation: Introduction of a New Technique for Simplification of the Sinus Augmentation Procedure.                      Int J Periodontics Restorative Dent. 2001; 21(6):561-567.</p>	72
<b>RIDGE EXPANSION</b>	<p><b>Brugnami F, Caiazzo A, Mehra P.</b>                      Piezosurgery assisted, flapless split crest surgery for implant site preparation.                      J Maxillofac Oral Surg. 2014 Mar;13(1):67-72.</p>	73
	<p><b>Kelly A, Flanagan D.</b>                      Ridge expansion and immediate placement with piezosurgery and screw expanders in atrophic maxillary sites: two case reports.                      J Oral Implantol. 2013 Feb;39(1):85-90.</p>	74
	<p><b>Anitua E, Begoña L, Orive G.</b>                      Controlled ridge expansion using a two-stage split-crest technique with ultrasonic bone surgery.                      Implant Dent. 2012 Jun;21(3):163-70.</p>	75
	<p><b>Horrocks GB.</b>                      The controlled assisted ridge expansion technique for implant placement in the anterior maxilla: a technical note.                      Int J Periodontics Restorative Dent. 2010 Oct;30(5):495-501.</p>	75
	<p><b>Bertossi D, Albanese M, Bissolotti G, Bondi V, Nocini P.</b>                      L'utilizzo di impianti conici in contemporanea all'espansione alveolare piezoelettrica come alternativa alla chirurgia preprotetica con innesti ossei per la riabilitazione dei mascellari atrofici.                      Quintessenza Internazionale dental Tech – anno 26 – numero 9 bis – Speciale Implantologia 2010.</p>	76

	<p><b>Belleggia F, Pozzi A, Rocci M, Barlattani A, Gargari M.</b> Piezoelectric surgery in mandibular split crest technique with immediate implant placement: a case report. Oral Implantol (Rome). 2008 Oct;1(3-4):116-23.</p>	77
	<p><b>Enislidis G, Wittwer G, Ewers R.</b> Preliminary Report on a Staged Ridge Splitting Technique for Implant Placement in the Mandible: A Technical Note. Int J Oral Maxillofac Impl. 2006; 21(3):445-449.</p>	78
	<p><b>Vercellotti T, Russo C, Gianotti S.</b> A New Piezoelectric Ridge Expansion Technique in the Lower Arch - A Case Report. World Dentistry. 2000 online article.</p>	79
	<p><b>Vercellotti T.</b> Piezoelectric Surgery in Implantology: A Case Report - A New Piezoelectric Ridge Expansion Technique. Int J Periodontics Restorative Dent. 2000; 20(4):359-365.</p>	79
<b>ORTHODONTIC MICROSURGERY</b>	<p><b>Yu H, Jiao F, Wang B, Shen SG.</b> Piezoelectric decortication applied in periodontally accelerated osteogenic orthodontics. Craniofac Surg. 2013 Sep;24(5):1750-2.</p>	80
	<p><b>Grenga V, Bovi M.</b> Corticotomy-Enhanced Intrusion of an Overerupted Molar Using Skeletal Anchorage and Ultrasonic Surgery. J Clin Orthod. 2013 Jan;47(1):50-5.</p>	80
	<p><b>Hernández-Alfaro F, Guijarro-Martínez R.</b> Endoscopically assisted tunnel approach for minimally invasive corticotomies: a preliminary report. J Periodontol. 2012 May;83(5):574-80.</p>	81
	<p><b>Vercellotti T, Podestà A.</b> Orthodontic Microsurgery: A New Surgically Guided Technique for Dental Movement. Int J Periodontics Restorative Dent. 2007; 27:325-331.</p>	82
<b>BONE GRAFTING</b>	<p><b>Mouraret S, Houschyar KS, Hunter DJ, Smith AA, Jew OS, Girod S, Helms JA.</b> Cell viability after osteotomy and bone harvesting: comparison of piezoelectric surgery and conventional bur. Int J Oral Maxillofac Surg. 2014 Aug;43(8):966-71.</p>	83
	<p><b>Majewski P.</b> Piezoelectric surgery in autogenous bone block grafts. Int J Periodontics Restorative Dent. 2014 May-Jun;34(3):355-63.</p>	84
	<p><b>Majewski P.</b> Autogenous bone grafts in the esthetic zone: optimizing the procedure using piezosurgery. Int J Periodontics Restorative Dent. 2012 Dec;32(6):e210-7.</p>	84

<p><b>Lakshmiganthan M, Gokulanathan S, Shanmugasundaram N, Daniel R, Ramesh SB.</b>                  Piezosurgical osteotomy for harvesting intraoral block bone graft.                  J Pharm Bioallied Sci. 2012 Aug;4(Suppl 2):S165-8.</p>	84
<p><b>Landes CA, Stübinger S, Laudemann K, Rieger J, Sader R.</b>                  Bone harvesting at the anterior iliac crest using piezoosteotomy versus conventional open harvesting: a pilot study.                  Oral Surg Oral Med Oral Pathol Oral Radiol Endod. 2008; 105(3):e19-e28.</p>	85
<p><b>Happe A.</b>                  Use of a piezoelectric surgical device to harvest bone grafts from the mandibular ramus: report of 40 cases.                  Int J Periodontics Restorative Dent. 2007; 27(3):241-249.</p>	86
<p><b>Sohn DS, Ahn MR, Lee WH, Yeo DS, Lim SY.</b>                  Piezoelectric osteotomy for intraoral harvesting of bone blocks.                  Int J Periodontics Restorative Dent. 2007; 27(2):127-131.</p>	86
<p><b>Gellrich NC, Held U, Schoen R, Pailing T, Schramm A, Bormann KH.</b>                  Alveolar zygomatic buttress: A new donor site for limited preimplant augmentation procedures.                  J Oral Maxillofac Surg. 2007 Feb;65(2):275-80.</p>	87
<p><b>Patel A, Schofield J.</b>                  Using Piezosurgery to harvest a block bone from the symphyseal region: a clinical case presentation.                  Implant Dentistry Today. 2007; 1(4):20-24.</p>	87
<p><b>Sivolella S, Berengo M, Scarin M, Mella F, Martinelli F.</b>                  Autogenous particulate bone collected with a piezo-electric surgical device and bone trap: a microbiological and histomorphometric study.                  Arch Oral Biol. 2006; 51(10):883-891.</p>	89
<p><b>Stübinger S, Robertson A, Zimmerer SK, Leiggner C, Sader R, Kunz C.</b>                  Piezoelectric Harvesting of an Autogenous Bone Graft from the Zygomaticomaxillary Region: Case Report.                  Int J Periodontics Restorative Dent. 2006; 26(5):453-457.</p>	90
<p><b>Held U, Bormann KH, Schmelzeisen R, Gellrich NC.</b>                  Augmentation von Alveolarkammdefekten: Autologes Knochentransplantat aus der Crista zygomaticoalveolaris – eine neue Technik.                  Schweiz Monatsschr Zahnmed. 2005;115(8):692-703.</p>	90
<p><b>Bader G.</b>                  Piezo chirurgie et greffes osseuses d'apposition                  L'information Dentaire, 2005;87(23):1377.</p>	91
<p><b>Chiriac G, Herten M, Schwarz F, Rothamel D, Becker J.</b>                  Autogenous bone chips: influence of a new piezoelectric device (Piezosurgery®) on chips morphology, cell viability and differentiation.                  J Clin Periodontol. 2005; 32(9):994-999.</p>	91

	<b>Boioli LT, Etrillard P, Vercellotti T, Tecucianu JF.</b> Piézochirurgie et aménagement osseux préimplantaire. Greffes par apposition de blocs d'os autogène avec prélèvement ramique. Implant. 2005; 11(4):261-274.	92
<b>OSTEOTOMY CLOSE TO NERVES</b>	<b>Bovi M, Manni A, Mavriqi L, Bianco G, Celletti R.</b> The use of piezosurgery to mobilize the mandibular alveolar nerve followed immediately by implant insertion: a case series evaluating neurosensory disturbance. Int J Periodontics Restorative Dent. 2010 Feb;30(1):73-81.	93
	<b>Degerliyurt K, Akar V, Denizci S, Yucel E.</b> Bone lid technique with PIEZOSURGERY® to preserve inferior alveolar nerve. Oral Surg Oral Med Oral Pathol Oral Radiol Endod. 2009 Dec;108(6):e1-5.	93
	<b>Schaeren S, Jaquiéry C, Heberer M, Tolnay M, Vercellotti T, Martin I.</b> Assessment of nerve damage using a novel ultrasonic device for bone cutting. Département de Parodontologie de l'UFR de Stomatologie et Chirurgie Maxillo-Faciale. J Oral Maxillofac Surg. 2008; 66(3):593-596.	94
	<b>Sakkas N, Otten JE, Gutwald R, Schmelzeisen R.</b> Transposition of the mental nerve by piezosurgery followed by postoperative neurosensory control: a case report. Br J Oral Maxillofac Surg. 2008; 46(4):270-271.	95
	<b>Tordjman S, Botoli LT.</b> Implants Juxta- canauxaires. L'information Dentaire, 2007 May;89(26):1499.	95
	<b>Geha H, Gleizal A, Nimeskern N, Beziat JL.</b> Sensitivity of the Inferior Lip and Chin following Mandibular Bilateral Sagittal Split Osteotomy Using Piezosurgery. Plast Reconstr Surg. 2006; 118(7):1598-1607.	96
	<b>Bovi M.</b> Mobilization of the Inferior Alveolar Nerve with simultaneous implant insertion: A New Technique. A Case Report. Int J Periodontics Restorative Dent. 2005; 25(4):375-383.	97
<b>EXTRACTIONS</b>	<b>Spinato S., Rebaudi A., Bernardello F., Bertoldi C., Zaffe D.</b> Piezosurgical treatment of crestal bone: quantitative comparison of post-extractive socket outcomes with those of traditional treatment. Clin Oral Implants Res. 2015 Jan 30.	98
	<b>Nagori SA, Jose A, Bhutia O, Roychoudhury A.</b> Evaluating success of autotransplantation of embedded/impacted third molars harvested using piezosurgery: a pilot study. Acta Odontol Scand. 2014 Nov;72(8):846-51.	99
	<b>Piersanti L, Dilorenzo M, Monaco G, Marchetti C</b> Piezosurgery or Conventional Rotatory Instruments for Inferior Third Molar Extractions? J Oral Maxillofac Surg. 2014 Sep;72(9):1647-52.	99

	<b>Mozzati M, Gallesio G, Russo A, Staiti G, Mortellaro C.</b> Third-molar extraction with ultrasound bone surgery: a case-control study. Craniofac Surg. 2014 May;25(3):856-9.	100
	<b>Koszowski R, Morawiec T, Bubilek-Bogacz A.</b> Use of the piezosurgery technique for cutting bones in the autotransplantation of unerupted third molars. Int J Periodontics Restorative Dent. 2013 Jul-Aug;33(4):477-81.	101
	<b>Rullo R, Addabbo F, Papaccio G, D'Aquino R, Festa VM.</b> Piezoelectric device vs. conventional rotative instruments in impacted third molar surgery: relationships between surgical difficulty and postoperative pain with histological evaluations. J Craniomaxillofac Surg. 2013 Mar;41(2):e33-8.	101
	<b>Itro A, Lupo G, Marra A, Carotenuto A, Cocozza E, Filipi M, D'Amato S.</b> Confronto tra tecnica di osteotomia piezoelettrica e tecnica con strumenti rotanti nella chirurgia dei terzi molari inclusi. Uno studio clinico. Minerva Stomatol. 2012 Jun;61(6):247-53	102
	<b>Guo ZZ, Zhang H, Li Y, Li X, Liu Y, Wang Y, Yuan CX, Liu X.</b> Comparative study of complications among routine method,high speed turbine handpiece and piezosurgery device after extraction of impacted wisdom teeth. Shanghai Kou Qiang Yi Xue. 2012 Apr;21(2):208-10.	103
	<b>Gao Y, Jiang A, Li B, Yang L.</b> Comparison of piezosurgery and chisel osteotomy in the extraction of mandibular impacted third molars. Hua Xi Kou Qiang Yi Xue Za Zhi. 2011 Aug;29(4):372-4.	104
	<b>Sortino F, Pedullà E, Masoli V.</b> The piezoelectric and rotatory osteotomy technique in impacted third molar surgery: comparison of postoperative recovery. J Oral Maxillofac Surg. 2008 Dec;66(12):2444-8.	105
	<b>Sivolella S, Berengo M, Fiorot M, Mazzuchin M.</b> Retrieval of blade implants with piezosurgery: two clinical cases. Minerva Stomatol. 2007; 56(1-2):53-61.	105
	<b>Grenga V, M. Bovi.</b> Piezoelectric Surgery for Exposure of Palatally Impacted Canines. J Clin Orthod. 2004; 38(8):446-448.	106
<b>EXPLANTATION</b>	<b>Marini E, Cisterna V, Messina AM.</b> The removal of a malpositioned implant in the anterior mandible using piezosurgery. Oral Surg Oral Med Oral Pathol Oral Radiol. 2013 May;115(5):e1-5.	107
	<b>Moorhouse J, Campbell I.</b> Recovery of a poorly-placed implant using piezosurgery. Implant Dentistry Today – 2012 September.	107
	<b>Sammartino G, Trosino O, di Lauro AE, Amato M, Cioffi A.</b> Use of piezosurgery device in management of surgical dental implant complication: a case report. Implant Dent. 2011 Apr;20(2):e1-6.	108

<b>ENDO SURGERY</b>	<b>Abella F, de Ribot J, Doria G, Duran-Sindreu F, Roig M.</b> Applications of piezoelectric surgery in endodontic surgery: a literature review. J Endod. 2014 Mar;40(3):325-32.	108
	<b>Del Fabbro M, Tsesis I, Rosano G, Bortolin M, Taschieri S.</b> Scanning electron microscopic analysis of the integrity of the root-end surface after root-end management using a piezoelectric device: a cadaveric study. J Endod. 2010 Oct;36(10):1693-7.	109
<b>PERIODONTAL SURGERY</b>	<b>Seshan H, Konuganti K, Zope S</b> PIEZOSURGERY® in periodontology and oral implantology. J Indian Soc Periodontol. 2009 Sep;13(3):155-6.	110
	<b>Vercellotti T, Pollack AS.</b> A New Bone Surgery Device: Sinus Grafting and Periodontal Surgery. Compend Contin Educ Dent. 2006; 27(5):319-325.	110
<b>DISTRACTION OSTEOGENESIS</b>	<b>Menini I, Zornitta C, Menini G.</b> Distraction Osteogenesis for Implant Site Development Using a Novel Orthodontic Device: A Case Report. Int J Periodontics Restorative Dent. 2008; 28(2):189-196.	111
	<b>Lee HJ, Ahn MR, Sohn DS.</b> Piezoelectric distraction osteogenesis in the atrophic maxillary anterior area: a case report. Implant Dent. 2007 Sep;16(3):227-34.	111
	<b>González-García A, Diniz-Freitas M, Somoza-Martín M, García-García A.</b> Piezoelectric Bone Surgery Applied in Alveolar Distraction Osteogenesis: A Technical Note. Int J Oral Maxillofac Implants. 2007; 22(6):1012-1016.	112
<b>MAXILLO-FACIAL SURGERY</b>	<b>Pappalardo S, Guarnieri R.</b> Randomized clinical study comparing piezosurgery and conventional rotatory surgery in mandibular cyst enucleation. J Craniomaxillofac Surg. 2014 Jul;42(5):e80-5.	112
	<b>D'Amato S, Sgaramella N, Vanore L, Piombino P, Orabona GD, Santagata M.</b> Piezoelectric bone surgery in the treatment of an osteoma associated with an impacted inferior third molar: a case report. Clin Cases Miner Bone Metab. 2014 Jan;11(1):73-6.	113
	<b>Rodriguez JG, Eldibany RM.</b> Vertical splitting of the mandibular body as an alternative to inferior alveolar nerve lateralization. Int J Oral Maxillofac Surg. 2013 Sep;42(9):1060-6.	113
	<b>Bertossi D, Lucchese A, Albanese M, Turra M, Faccioni F, Nocini P, Rodriguez Y Baena R.</b> Piezosurgery versus conventional osteotomy in orthognathic surgery: a paradigm shift in treatment. J Craniofac Surg. 2013 Sep;24(5):1763-6.	114

<p><b>Rana M, Gellrich NC, Rana M, Piffkó J, Kater W.</b>                      Evaluation of surgically assisted rapid maxillary expansion with piezosurgery versus oscillating saw and chisel osteotomy - a randomized prospective trial.                      Trials. 2013 Feb 17;14:49.</p>	115
<p><b>Sammartino G, Riccitiello F, Trosino O, Marenzi G, Cioffi A, Mortellaro C.</b>                      Uso del dispositivo piezochirurgico nella gestione delle complicazioni di chirurgia orale: relazione su caso clinico ed esperienza clinica.                      Minerva Stomatol. 2012 May;61(5):225-31.</p>	116
<p><b>Wagner ME, Rana M, Traenkenschuh W, Kokemueller H, Eckardt AM, Gellrich NC.</b>                      Piezoelectric-assisted removal of a benign fibrous histiocytoma of the mandible: an innovative technique for prevention of dentoalveolar nerve injury.                      Head Face Med. 2011 Oct 31;7:20.</p>	116
<p><b>Robiony M, Polini F.</b>                      Piezosurgery: a safe method to perform osteotomies in young children affected by hemifacial microsomia.                      J Craniofac Surg. 2010 Nov;21(6):1813-5.</p>	117
<p><b>Beziat JL, Faghahati S, Ferreira S, Babic B, Gleizal A.</b>                      Blocage maxillo-mandibulaire: technique et intérêt dans le clivage sagittal piézoélectrique.                      Rev Stomatol Chir Maxillofac. 2009 Nov;110(5):273-7. Epub 2009 Oct 20.</p>	117
<p><b>Bader G, Morais D.</b>                      Apport de la piézochirurgie pour l'avancée des génotubercules dans le syndrome d'apnées obstructives du sommeil.                      Rev Stomatol Chir Maxillofac. 2008 Dec;109(6):375-8.</p>	118
<p><b>Landes CA, Stübinger S, Ballon A, Sader R</b>                      Piezoosteotomy in orthognathic surgery versus conventional saw and chisel osteotomy.                      Oral Maxillofac Surg. 2008 Sep;12(3):139-47.</p>	119
<p><b>Landes CA, Stübinger S, Rieger J, Williger B, Ha TK, Sader R.</b>                      Critical evaluation of piezoelectric osteotomy in orthognathic surgery: operative technique, blood loss, time requirement, nerve and vessel integrity.                      J Oral Maxillofac Surg. 2008 Apr;66(4):657-74.</p>	120
<p><b>J. González-Lagunas, J. Mareque</b>                      Piezosurgery®: its role in TMJ surgery.                      Ital J Maxillofac Surg. 2008 December;19(3):119-21.</p>	121
<p><b>Beziat JL, Béra,JC, Lavandier B, Gleizal A.</b>                      Ultrasonic osteotomy as a new technique in craniomaxillofacial surgery.                      International Journal of Maxillo-facial Surgery, 2007;36(6):493-500.</p>	121
<p><b>Robiony M, Polini F, Costa F, Zerman N, Politi M.</b>                      Ultrasound bone cutting for surgically assisted rapid maxillary expansion (SARME) under local anaesthesia.                      Int J Oral Maxillofac Surg. 2007;36(3):267-9.</p>	122



<p><b>Gleizal A, Béra JC, Lavandier B., Béziat JL.</b>                      Piezoelectric osteotomy: a new technique for bone surgery –                      advantages in craniofacial surgery.                      Childs Nerv Syst . 2007;23(5):509-513.</p>	122
<p><b>Cipriano L, Cimmino R, De Paolis G, Guerra F, Pillon A, Caputo M, Izzo P, Trombetta S, Basso L, Izzo L.</b>                      Asportazione di enostosi mandibolare mediante tecnica piezoelettrica: case report.                      G Chir 2007 May; 28(5):222-6.</p>	123
<p><b>Beziat JL, Vercellotti T, Gleizal A.</b>                      Qu'est-ce que la PIEZOSURGERY®? Intérêt en Chirurgie cranio-maxillofaciale.                      A propos de deux ans d'expérience.                      Revue de Stomatologie et Chir Maxillofaciale, 2007 Apr;108(2):101-107.</p>	124
<p><b>Guo ZZ, Liu X, Li Y, Deng YF, Wang Y</b>                      The use of PIEZOSURGERY® osteotomy in treatment of longstanding                      maxillary fractures: report of 12 consecutive patients.                      Shanghai Kou Qiang Yi Xue. 2007 Feb;16(1):97-9.</p>	125
<p><b>Robiony M, Polini F, Costa F, Vercellotti T, Politi M.</b>                      Piezoelectric Bone Cutting in multipiece maxillary osteotomies. Technical Note.                      J Oral Maxillofac Surg. 2004; 62:759-761.</p>	126
<p><b>Eggers G, Klein J, Blank J, Hassfeld S.</b>                      PIEZOSURGERY®: an ultrasound device for cutting bone and its use                      and limitations in maxillofacial surgery.                      Br J Oral Maxillofac Surg. 2004 Apr;42(5):451-3.</p>	127

Pereira CC, Gealh WC, Nogueira LM, Garcia Junior IR, Okamoto R.

## Piezosurgery applied to implant dentistry: clinical and biological aspects.

EN J Oral Implantol. 2014 Jul;40 Spec No:401-8.

### Piezosurgery applied to implant dentistry: clinical and biological aspects.

The piezosurgery is a new and modern technique of bone surgery in implantology. Selective cutting is possible for different ultrasonic frequencies acting only in hard tissues (mineralized), saving noble anatomical structures. With the piezoelectric osteotomy technique, the preparation of receptor sites for implants, obtaining autogenous bone graft (particles and blocks), osteotomy for the alveolar bone crest expansion, maxillary sinus lifting and removal of dental implants can be performed accurately and safely, providing excellent clinical and biological results, especially for the osteocytes viability. The aim of this study was, through literature, present clinical applications of piezosurgery in implant dentistry, as well as their advantages and disadvantages over conventional surgical systems. Moreover, to address the biological aspects related to piezosurgery that differentiates of the bone tissue approaches. Concluding that piezosurgery transform critical operations in simple and fully executable procedures. Effectively, surgeries performed in difficult access areas come to be of less risk to soft and neurovascular tissues.

### Piezochirurgia applicata all'implantologia dentale: aspetti clinici e biologici.

La piezochirurgia è una nuova e moderna tecnica di chirurgia ossea in implantologia. Il taglio selettivo è possibile grazie a diverse frequenze ultrasoniche che agiscono solo attraverso i tessuti duri (mineralizzati), risparmiando strutture anatomiche nobili. Con la tecnica di osteotomia piezoelettrica – la preparazione di siti recettori per gli impianti – l'acquisizione di innesto osseo autogeno (particelle e blocchi), l'osteotomia per l'espansione della cresta dell'osso alveolare, l'elevazione del seno mascellare e la rimozione di impianti dentali possono essere eseguite con precisione e in modo sicuro, con eccellenti risultati clinici e biologici, soprattutto per la vitalità degli osteociti. L'obiettivo di questo studio è stato quello di presentare, attraverso la letteratura, le applicazioni cliniche di piezochirurgia nell'implantologia dentale, nonché i vantaggi e gli svantaggi rispetto ai convenzionali sistemi chirurgici e, inoltre, quello di affrontare gli aspetti biologici relativi alla piezochirurgia che differenziano gli approcci al tessuto osseo, concludendo con il fatto che la piezochirurgia trasforma le operazioni critiche in procedure semplici e completamente eseguibili. Effettivamente, gli interventi chirurgici eseguiti in aree di difficile accesso divengono meno rischiosi per i tessuti molli e quelli neurovascolari.

Zhao J, Huang C.

## The advanced techniques of dentoalveolar surgery.

CN CHua Xi Kou Qiang Yi Xue Za Zhi. 2014 Jun;32(3):213-6.

### The advanced techniques of dentoalveolar surgery.

During the recent decade, the advanced medical technology has brought the rapid development in the dento-alveolar surgery, and the medical concepts of humanity, painless, minimally invasive, safe and comfortable are gradually accepted by the patients and doctors. Many advanced techniques and equipments have been used in the dentoalveolar surgery. This paper would like to make a review on the clinical application and experience of the advanced medical technologies in the tooth extraction, such as the general anaesthetic technique, the nitrous oxide sedative technique, the computer-controlled local anesthesia delivery devices, the electrocardiogram monitor, the location of embedded tooth by cone beam CT and minimally invasive surgical technique. Additionally, in this paper we also described the indication, contraindication, advantages and operating essentials of the orthodontic traction technique, ultrasonic bone surgery (piezosurgery) device and the surgery technology for alveolar bone shape and functional preservation in the extraction of tooth. Finally, we introduced the immediate implantation technique used in the dentoalveolar surgery.

### Tecniche avanzate di chirurgia dento-alveolare.

Nel corso dell'ultimo decennio, la tecnologia medica avanzata ha portato il rapido sviluppo della chirurgia dento-alveolare e i concetti medici di "umanità, indolore, a minima invasività, sicuro e confortevole" vengono gradualmente accettati da pazienti e medici. Sono state utilizzate molte tecniche e attrezzature avanzate nella chirurgia dento-alveolare. Il presente documento intende fare una revisione sull'applicazione clinica e l'esperienza di tecnologie mediche avanzate per l'estrazione di denti, quali la tecnica di anestesia generale, la tecnica sedativa con protossido di azoto, l'anestesia locale controllata dal

computer, l'uso del monitor di elettrocardiogramma, la localizzazione di denti inclusi mediante tomografia computerizzata a fascio conico e tecniche chirurgiche a minima invasività. Inoltre, in questo documento vengono descritte anche le indicazioni, le controindicazioni, i vantaggi e il funzionamento essenziali della tecnica di trazione ortodontica, dei dispositivi di chirurgia ossea a ultrasuoni (piezochirurgia) e della tecnologia chirurgica per la forma ossea alveolare e la conservazione funzionale nell'estrazione dei denti. Infine, è stata introdotta la tecnica di implantologia immediata utilizzata nella chirurgia dento-alveolare.

Bauer SE, Romanos GE.

## Morphological characteristics of osteotomies using different piezosurgical devices. A scanning electron microscopic evaluation.

EN Implant Dent. 2014 Jun;23(3):334-42.

### → Morphological characteristics of osteotomies using different piezosurgical devices. A scanning electron microscopic evaluation.

**Purpose:** The objective of this study was to compare morphological characteristics of osteotomies performed by 6 Piezosurgical devices.

**Materials and Methods:** The 6 Piezosurgical units were: (a) Piezotom, (b) SurgySonic, (c) Piezon Master Surgery, (d) VarioSurg, (e) Surgybone, and (f) Piezosurgery 3. Osteotomies on 9 freshly slaughtered cattle ribs (2 cuts by each unit, per rib) from the cortical (first cut at 5 mm) to the cancellous (second cut at 3 mm) bone layer were performed. The osteotomy margins were compared using scanning electron microscopy analysis. The cutting areas, osteotomy bottoms, and osteotomy margins were analyzed morphologically. Statistical evaluation of the 2 cuts regarding the design of the tips (a-d: tapered tool shanks, f: parallel tool shank) was performed by an unpaired t test.

**Results:** Morphological characteristics were different for each Piezosurgical unit and each examined area. A significant difference ( $P = 0.0209$ ) of the upper width of the first cut between tapered and parallel tips was shown.

**Conclusions:** The morphological characteristics of the produced Piezosurgical osteotomies vary and depend on the Piezosurgical unit and tip.

### → Caratteristiche morfologiche di osteotomie con l'utilizzo di diversi dispositivi piezochirurgici. Una valutazione al microscopio elettronico a scansione.

**Oggetto:** L'obiettivo di questo studio è stato confrontare le caratteristiche morfologiche di osteotomie eseguite con 6 dispositivi piezochirurgici.

**Materiali e metodi:** Sono state impiegate le seguenti 6 unità piezochirurgiche: (a) Piezotome, (b) SurgySonic, (c) Piezon Master Surgery, (d) VarioSurg, (e) Surgybone e (f) Piezosurgery 3. Sono state eseguite osteotomie su 9 costate bovine macellate fresche (2 tagli da ogni unità, per costata), dallo strato osseo corticale (primo taglio a 5 mm) a quello spongioso (secondo taglio a 3 mm). I margini dell'osteotomia sono stati confrontati mediante analisi con microscopia elettronica a scansione. Le aree di taglio, la base e i margini dell'osteotomia sono stati analizzati morfologicamente. Mediante test t non accoppiato, è stata eseguita una valutazione statistica dei 2 tagli in relazione alla forma delle punte (a-d: innesto conico, f: innesto parallelo).

**Risultati:** Le caratteristiche morfologiche sono risultate diverse per ogni unità piezochirurgica e ogni area esaminata. È stata rilevata una differenza significativa ( $P = 0,0209$ ) della larghezza superiore del primo taglio tra punte coniche e punte parallele.

**Conclusioni:** Le caratteristiche morfologiche delle osteotomie piezochirurgiche prodotte variano e dipendono dall'unità piezochirurgica e dalla punta.

Patel A.

## The role of piezosurgery in implant dentistry.

EN IDT May 2014

... The role of piezosurgery in implant dentistry: Adam Patel details the huge potential of piezosurgery for improving the predictability and ease of dental implant treatment.

Piezosurgery was first introduced in 1988. Its development was encouraged by the need for high levels of precision and safety in bone surgery compared with that achieved by standard bur and saw instruments (Landes et al, 2008). Piezosurgery as a technique spread because of its ease of use and safety. The piezoelectric effect occurs when an electric current is passed around a stack of crystals and they start to vibrate at a precise frequency. The piezoelectric instrument produces a modulated ultrasonic frequency of 24 to 29 kHz, and a microvibration amplitude between 60 and 200 mm/sec (Sortino et al, 2008). The amplitude of these microvibrations allows a clean, precise and controlled cut of bony structures without causing destruction of soft tissue (including nerves, blood vessels and oral mucosa) (Eggers et al, 2004). Since its introduction, piezosurgery has established an important role in various aspects of dentistry and dental implantology (see the box: Uses of piezosurgery in dental implantology). This article will discuss the role of piezosurgery in these areas, including its advantages and disadvantages.

... Il ruolo della piezochirurgia nell'implantologia dentale: Adam Patel fornisce i dettagli dell'enorme potenziale della piezochirurgia nel migliorare la prevedibilità e la facilità del trattamento implantologico dentale.

La piezochirurgia è stata introdotta per la prima volta nel 1988. Il suo sviluppo è stato favorito dalla necessità di elevati livelli di precisione e sicurezza nella chirurgia ossea, rispetto a quelli ottenuti con gli strumenti standard di fresa e sega (Landes et al, 2008). La tecnica della piezochirurgia si è diffusa grazie alla sua facilità d'uso e sicurezza. L'effetto piezoelettrico si verifica quando una corrente elettrica viene fatta passare intorno a uno strato di cristalli che iniziano a vibrare a una frequenza precisa. Lo strumento piezoelettrico produce una frequenza ultrasonica modulata da 24 a 29 kHz e un'ampiezza di microvibrazioni compresa tra 60 e 200 mm/sec (Sortino et al, 2008). L'ampiezza di queste microvibrazioni consente un taglio pulito, preciso e controllato delle strutture ossee, senza causare la distruzione di tessuto molle (inclusi nervi, vasi sanguigni e mucosa orale) (Eggers et al, 2004). Dalla sua introduzione, la piezochirurgia ha rivestito un ruolo importante in vari aspetti dell'odontoiatria e dell'implantologia dentale (vedere il riquadro: Usi della piezochirurgia in implantologia dentale). Il presente articolo esamina il ruolo della piezochirurgia in queste aree, compresi i vantaggi e gli svantaggi.

Franco S, Miccoli S, Limongelli L, Tempesta A, Favia G, Maiorano E, Favia G.

## New Dimensional Staging of Bisphosphonate-Related Osteonecrosis of the Jaw Allowing a Guided Surgical Treatment Protocol: Long-Term Follow-Up of 266 Lesions in Neoplastic and Osteoporotic Patients from the University of Bari.

EN Int J Dent. 2014 Jun;2014:935657.

... Clinical Study

**New Dimensional Staging of Bisphosphonate-Related Osteonecrosis of the Jaw Allowing a Guided Surgical Treatment Protocol: Long-Term Follow-Up of 266 Lesions in Neoplastic and Osteoporotic Patients from the University of Bari.**

Bisphosphonate-related osteonecrosis of the jaw (BRONJ) is the most serious side effect in patients receiving bisphosphonates (BPs) for neoplastic disease and osteoporosis. The aim of this study is to propose a new dimensional stage classification, guiding the surgical treatment of BRONJ patients, and to evaluate the success rate of this new management. From 2004 to 2013, 203 neoplastic and osteoporotic patients with 266 BRONJ lesions were referred to the Odontostomatology Unit of the University of Bari. All patients underwent surgery after suspension of BPs therapy and antibiotic treatment. The surgical procedure was complemented by piezosurgery and followed by the application of hyaluronate and amino acids. The new dimensional staging suggests the choice of the surgical approach, and allows the prediction of postoperative complications and soft and hard tissues healing time, guiding the surgical treatment protocol. This protocol could be a successful management strategy for BRONJ, considering the low recurrences rate and the good stabilisation of the surgical sites observed after a long-term follow-up.

... Studio clinico

**Nuova pianificazione dimensionale di osteonecrosi della mascella associata a bisfosfonati richiedente un protocollo di trattamento chirurgico guidato: periodo di follow-up a lungo termine di 266 lesioni in pazienti affetti da malattie neoplastiche e osteoporosi presso l'università di Bari.**

L'osteonecrosi della mascella associata a bisfosfonati (BRONJ) è l'effetto collaterale più grave nei pazienti che hanno ricevuto i bisfosfonati (BF) in seguito a malattie neoplastiche e osteoporosi. L'obiettivo di questo studio è quello di proporre una nuova classificazione di pianificazione dimensionale, che sia di guida nel trattamento chirurgico dei pazienti BRONJ, e valutare il tasso di successo di questa nuova gestione. Dal 2004 al 2013, 203 pazienti affetti da malattie neoplastiche e osteoporosi con 266 lesioni BRONJ sono stati riferiti all'unità di odontostomatologia dell'università di Bari. Tutti i pazienti sono stati sottoposti a chirurgia dopo la sospensione della terapia con BF e del trattamento antibiotico. La procedura chirurgica è stata completata da piezochirurgia e seguita dall'applicazione di ialuronato e aminoacidi. La pianificazione neodimensionale suggerisce la scelta dell'approccio chirurgico e consente la previsione di complicazioni post-operatorie e dei tempi di guarigione dei tessuti molli e duri, guidando il protocollo di trattamento chirurgico. Il protocollo potrebbe essere una strategia di gestione di successo nei pazienti BRONJ, considerando il basso tasso di ricorrenze e la buona stabilizzazione dei siti chirurgici osservati dopo un follow-up a lungo termine.

Gülnahar Y, Hüseyin Köşger H, Tutar Y.

**A comparison of piezosurgery and conventional surgery by heat shock protein 70 expression.**

EN Int J Oral Maxillofac Surg. 2013 Apr;42(4):508-10.

... A comparison of piezosurgery and conventional surgery by heat shock protein 70 expression.

The effects of mechanical instruments on the viability of cells are essential in terms of regeneration. There is considerable interest in cell repair following damage mediated by dental surgical procedures. Cells can tolerate stress by expressing heat shock protein 70 (Hsp70). During and after surgical tooth removal, oxidative stress can activate Hsp70 expression proportional to the intensity of the stress signal stimulus to cope with stress. This study examined the expression of Hsp70 as a potential biomarker of immediate postoperative stress in patients undergoing two different surgical procedures of different severity. Expression of Hsp70 both at mRNA and at protein level in the conventional group was two-fold higher than that of the piezo group. This suggests that tooth movement by the piezo method causes relatively lower stress in the alveolar bone. Piezosurgery provides relatively low stress to the patients and this may help cell repair after the surgical procedure. Patients undergoing more aggressive surgery using conventional methods showed a significant increase in Hsp70 in the immediate postoperative period. Therefore, Hsp70 induction can be a potential tool as a prognostic surgical marker.

... Un confronto tra piezochirurgia e chirurgia tradizionale mediante espressione di proteine 70 da shock termico.

Gli effetti degli strumenti meccanici sulla vitalità delle cellule sono essenziali in termini di rigenerazione. Vi è un notevole interesse nella riparazione cellulare in seguito a danni mediati da procedure chirurgiche odontoiatriche. Le cellule possono tollerare lo stress attraverso l'espressione di proteine da shock termico 70 (Hsp 70). Durante e dopo l'asportazione chirurgica del dente, lo stress ossidativo può attivare un'espressione di Hsp 70 proporzionale all'intensità dello stimolo del segnale di stress per gestire lo stress stesso. Il presente studio ha esaminato l'espressione di Hsp 70 come un biomarcatore potenziale di stress postoperatorio immediato in pazienti sottoposti a due diverse procedure chirurgiche di differente gravità. L'espressione di Hsp 70 sia a livello di mRNA che proteico nel gruppo convenzionale è risultata due volte superiore a quella del gruppo trattato con piezochirurgia. Ciò suggerisce che il movimento del dente mediante il metodo piezoelettrico provoca uno stress relativamente minore nell'osso alveolare. La piezochirurgia comporta uno stress relativamente basso per i pazienti, fattore che può aiutare la riparazione cellulare dopo l'intervento chirurgico. I pazienti sottoposti a interventi chirurgici più aggressivi con i metodi tradizionali hanno mostrato un aumento significativo di Hsp 70 nell'immediato periodo post-operatorio. Pertanto, l'induzione di Hsp 70 può rappresentare uno strumento potenziale con funzione di marcatore chirurgico prognostico.

Claire S, Lea SC, Walmsley AD.

## Characterisation of bone following ultrasonic cutting.

EN Clin Oral Investig. 2013 Apr;17(3):905-12.

### Characterisation of bone following ultrasonic cutting.

**Objectives:** Ultrasonic surgery is an increasingly popular technique for cutting bone, but little research has investigated how the ultrasonic tip oscillations may affect the cuts they produce in bone. The aim of this investigation was to evaluate the oscillation and cutting characteristics of an ultrasonic surgical device.

**Materials and Methods:** A Piezosurgery 3 (Mectron, Carasco, Italy) ultrasonic cutting system was utilised with an OP3 style tip. The system was operated with the tip in contact with porcine bone samples (loads of 50 to 200 g) mounted at 45° to the vertical insert tip and with a water flow of 57 ml/min. Tip oscillation amplitude was determined using scanning laser vibrometry. Bone surface defects were characterised using laser profilometry and scanning electron microscopy. Results: A positive relationship was observed between the magnitude of tip oscillations and the dimensions of defects cut into the bone surface. Overloading the tip led to a reduction in oscillation and hence in the defect produced. A contact load of 150 g provided the greatest depth of cut. Defects produced in the bone came from two clear phases of cutting.

**Conclusions:** The structure of the bone was found to be an important factor in the cut characteristics following piezosurgery.

**Clinical Relevance:** Cutting of bone with ultrasonics is influenced by the load applied and the setting used. Care must be used to prevent the tip from sliding over the bone at low loadings.

### Caratterizzazione dell'osso in seguito a taglio con ultrasuoni.

**Obiettivi:** La chirurgia a ultrasuoni è una tecnica sempre più popolare per il taglio dell'osso, ma il modo in cui le oscillazioni della punta a ultrasuoni riescono a influenzare i tagli che producono nell'osso è stato oggetto di limitate indagini da parte dei ricercatori. Lo scopo di questa indagine è stato quello di valutare le caratteristiche di oscillazione e di taglio di un dispositivo chirurgico a ultrasuoni.

**Materiali e metodi:** È stato utilizzato il sistema di taglio a ultrasuoni Piezosurgery 3 (Mectron, Carasco, Italia), con una punta OP3. Il sistema è stato utilizzato con la punta a contatto con campioni di osso suino (da 50 a 200 g di peso), montati a 45° rispetto alla punta di inserto verticale e con un flusso d'acqua di 57 ml/min. L'ampiezza di oscillazione della punta è stata determinata utilizzando vibrometria laser a scansione. I difetti delle superfici ossee sono stati caratterizzati adoperando profilometria laser e microscopia elettronica a scansione.

**Risultati:** È stata osservata una relazione diretta tra l'ampiezza delle oscillazioni della punta e le dimensioni dei difetti incisi sulla superficie ossea. Il sovraccarico della punta ha comportato una riduzione dell'oscillazione e del conseguente difetto generato. Un carico di contatto di 150 g ha fornito la maggiore profondità di taglio. I difetti generati nell'osso sono stati accertati provenire da due fasi distinte di taglio.

**Conclusioni:** La struttura dell'osso è risultata essere un fattore importante nelle caratteristiche di taglio in seguito a piezochirurgia.

**Rilevanza clinica:** Il taglio dell'osso mediante ultrasuoni è influenzato dal carico applicato e dalla configurazione adottata. È necessario fare attenzione a evitare lo scorrimento della punta sopra l'osso a bassi carichi.

Simonetti M, Facco G, Barberis F, Signorini G, Capurro M, Rebaudi A, Sammartino G.

## Bone characteristics following osteotomy surgery: an in vitro SEM study comparing traditional Lindemann drill with sonic and ultrasonic instruments.

EN POSEIDO 2013;1(3):187.

### Bone characteristics following osteotomy surgery: an in vitro SEM study comparing traditional Lindemann drill with sonic and ultrasonic instruments.

**Background and objectives:** Osteotomy surgery is widely used in dental surgery for implant site preparation, bone grafting and GBR. In this study, the characteristics of bone surfaces were examined after bone osteotomy surgery performed with the Lindemann bur, sonic (Komet Sonosurgery) and ultrasonic (Mectron Piezosurgery) instruments.

**Materials and Methods:** Anatomic integrity and osteotomic precision were analyzed using Scanning Electron Microscopy (SEM) to observe vascular canals, microfractures, exfoliations and bone debris on cortical and cancellous surfaces cut with

the 3 types of instruments.

**Results:** The use of ultrasonic instruments resulted in extremely precise cuts and reduced bone damage. The sonic instrument was precise in cortical bone but showed minor signs of bone damage in cancellous bone. Lindemann bur showed less precision and higher bone damage both in cortical and in cancellous bone. In cortical bone, ultrasonic and sonic cuts showed nicely opened bone vascular canals, while Lindemann bur showed many canals closed by abrasions, exfoliation and cracks by dragging attrition. In cancellous bone, ultrasonic cut showed intact trabeculae and trabecular spaces free of debris, while sonic cut showed more debris accumulation in trabecular spaces. Lindemann bur showed huge quantity of bone debris that filled trabecular spaces.

**Discussion and Conclusion:** For all parameters, the ultrasonic cut offered the most precise and atraumatic bone cut. Ultrasonic and sonic instruments both showed more precise and less traumatic results than the Lindemann bur.

→ **Caratteristiche ossee in seguito a osteotomia chirurgica: uno studio SEM in vitro di confronto tra fresa Lindemann tradizionale e strumenti sonici e a ultrasuoni.**

**Contesto e obiettivi:** L'osteotomia chirurgica è ampiamente utilizzata nella chirurgia odontoiatrica per la preparazione del sito implantare, l'innesto osseo e la rigenerazione ossea guidata (GBR). Nello studio, le caratteristiche delle superfici ossee sono state esaminate in seguito a osteotomia chirurgica mediante fresa Lindemann, strumenti sonici (Komet Sonosurgery) e a ultrasuoni (Piezosurgery Mectron).

**Materiali e metodi:** Sono state analizzate l'integrità anatomica e la precisione osteotomica utilizzando microscopia elettronica a scansione (SEM) per osservare canali vascolari, microfrotture, esfoliazioni e detriti ossei sulle superfici corticali e spongiose incise con i 3 tipi di strumenti.

**Risultati:** L'uso di apparecchi a ultrasuoni ha prodotto tagli estremamente precisi e un ridotto danno osseo. Lo strumento sonico si è dimostrato preciso nell'osso corticale ma ha mostrato segni minori di danno osseo nell'osso spongioso. La fresa Lindemann ha mostrato un livello di precisione inferiore e maggiori danni ossei, sia nell'osso corticale che in quello spongioso. Nell'osso corticale, i tagli mediante strumenti sonici e a ultrasuoni hanno mostrato canali vascolari ossei ben aperti, mentre la fresa Lindemann ha prodotto la chiusura di molti canali dovuta ad abrasioni ed esfoliazione e fratture causate da attrito per trascinarsi. Nell'osso spongioso, l'incisione a ultrasuoni ha mostrato trabecole e spazi trabecolari intatti e privi di detriti, mentre il taglio con strumenti sonici ha prodotto un maggiore accumulo di detriti negli spazi trabecolari. La fresa Lindemann ha prodotto una grande quantità di detriti ossei che ha riempito gli spazi trabecolari.

**Discussione e conclusione:** Per tutti i parametri, i tagli ossei con ultrasuoni si sono rivelati i più precisi e atraumatici. Entrambe le categorie di strumenti a ultrasuoni e sonici hanno prodotto risultati di maggiore precisione e minor trauma rispetto alla fresa Lindemann.

Schütz S, Egger J, Kühl S, Filippi A, Lambrecht JT.

## Intraosseous temperature changes during the use of piezosurgical inserts in vitro.

EN Int J Oral Maxillofac Surg. 2012 Nov;41(11):1338-43.

→ **Intraosseous temperature changes during the use of piezosurgical inserts in vitro.**

This study concerns intraosseous temperature changes during the use of piezosurgical inserts. On six fresh pig jaws heated to body temperature (36°C), osteotomies and osteoplasties were performed in vitro with the Piezosurgery 3 device (Mectron, Carasco, Italy) and various inserts. The intraosseous temperature increases were measured at a depth of 3 mm and at a distance of 1 mm from the working site using nickelchromium/nickel temperature sensors. 20°C Ringer's solution was used for cooling in an initial test series and 10°C Ringer's in a second series. The processed bone was examined using digital volume tomography images to determine the ratio of cortical to cancellous bone thickness. Mean temperature increases of 4.4 - 10.9°C were found; maximum temperature peaks were over 47°C for an average of only 8.5 s. The type of piezosurgical insert had a marked influence on intraosseous temperature generation (p=0.026); the thickness of the cortical bone and the temperature of the coolant did not. Coolant temperature had an influence on the bone cooling time (p=0.013). The results show that correct use of the piezosurgery device does not give rise to prolonged temperature increases over 47°C and hence does not cause any irreversible thermal damage in the bone.

→ **Variazioni di temperatura intraossea durante l'uso di inserti piezochirurgici in vitro.**

Il presente studio riguarda le variazioni di temperatura intraossea durante l'uso di inserti piezochirurgici. Sono state eseguite osteotomie e osteoplastiche in vitro su sei mandibole fresche di maiale a temperatura corporea (36 °C), mediante il dispositivo Piezosurgery 3 (Mectron, Carasco, Italia) e vari inserti. Gli aumenti di temperatura intraossea sono stati misurati a una profondità di 3 mm e a una distanza di 1 mm dal sito di lavoro, utilizzando sensori di temperatura al nichel-cromo e al nichel. Per il raffreddamento, è stata impiegata una soluzione di Ringer a 20 °C in una prima serie di test e una a 10 °C in una seconda serie. L'osso trattato è stato esaminato usando immagini di tomografia volumetrica digitale per determinare il rapporto di spessore tra osso corticale e osso spongioso. Si sono riscontrati aumenti di temperatura media tra 4,4 °C e 10,9 °C, con picchi di temperatura massima di oltre 47 °C per una durata media di 8,5 secondi. Il tipo di inserto piezochirurgico adottato ha influito notevolmente sulla temperatura intraossea generata ( $p = 0,026$ ), diversamente dallo spessore dell'osso corticale e dalla temperatura del liquido di raffreddamento. La temperatura della soluzione di raffreddamento ha influito sul tempo di raffreddamento dell'osso ( $p = 0,013$ ). I risultati mostrano che l'uso corretto del dispositivo piezochirurgico non dà luogo a un prolungato aumento della temperatura oltre i 47 °C e quindi non causa alcun danno irreversibile nell'osso.

**Itro A, Lupo G, Carotenuto A, Filipi M, Cocozza E, Marra A.**

## I vantaggi della chirurgia piezoelettrica nella chirurgia orale e nella chirurgia maxillo-facciale. Revisione della letteratura.

**IT** Minerva Stomatol. 2012 May;61(5):213-24.

→ **Benefits of piezoelectric surgery in oral and maxillofacial surgery. Review of literature.**

Piezoelectric surgery is based on the use of ultrasound for the cutting of bones. It represents an innovative technique, as it offers the maxillofacial surgeon the opportunity of making precise bone cuts without damaging any soft tissue, minimizing the invasiveness of surgical procedure, and the opportunity of working in a field which is almost totally blood-free. It reduces the impact on soft tissues (vessels and nerves) which lie adjacent to the areas of treatment. Compared to traditional methods, it enables optimal healing because it reduces the postsurgery swelling and discomfort. In this article the authors realized a review of the literature.

→ **I vantaggi della chirurgia piezoelettrica nella chirurgia orale e nella chirurgia maxillo-facciale. Revisione della letteratura.**

La chirurgia piezoelettrica è basata sull'impiego di ultrasuoni per il taglio dell'osso. Rappresenta una tecnica innovativa, che offre al chirurgo maxillo-facciale l'opportunità di eseguire incisioni ossee precise senza danneggiare i tessuti molli, riducendo al minimo l'invasività della procedura chirurgica, e la possibilità di lavorare in un settore che vede la quasi totale assenza di sangue. Riduce l'impatto sui tessuti molli (vasi e nervi) adiacenti alle zone di trattamento. Rispetto ai metodi tradizionali, consente di ottimizzare la guarigione poiché riduce il gonfiore e il disagio post-chirurgico. In questo articolo, gli autori hanno realizzato una revisione della letteratura.

**Parmar D, Mann M, Walmsley AD, Lea SC.**

## Cutting characteristics of ultrasonic surgical instruments.

**EN** Clin Oral Implants Res. 2011 Dec;22(12):1385-90.

→ **Cutting characteristics of ultrasonic surgical instruments.**

**Objective:** Ultrasonic surgical devices are becoming increasingly popular and work is required to understand the performance of the cutting tips. This experimental study looks to investigate the way in which ultrasonic bone cutting tools oscillate and how this oscillation is modified when contacted against bone surfaces with varying loads. The defects produced in instrumented bone surfaces were measured and related to the tip motion.

**Methods:** An ultrasonic cutting probe was scanned, unloaded, using a scanning laser vibrometer to determine its free oscillation pattern and amplitude. This probe tip was then contacted against bone under various loads to assess the modification in oscillation characteristics. Cuts were performed over a period of 10 s. The cut bone surfaces were assessed using laser profilometry to determine defect depths.



**Results:** The average vibration displacement amplitude at the probe tip, under load, was <math>12 \mu\text{m}</math> in the longitudinal direction and was greatest for the cortical cutting mode. Elliptical probe motion was successfully mapped out under the range of loads tested. Defect depths of up to 0.36 mm were detected and were greatest when the tip was in contact with the bone with a load of 100 g.

**Conclusions:** This work showed that the nature of the surface being cut may significantly alter the mode shape and magnitude of the probe oscillation. The maximum depth of cut with minimum restraining of tip motion was achieved at 100 g contact load.

••• **Caratteristiche di taglio di strumenti chirurgici a ultrasuoni.**

**Obiettivo:** I dispositivi chirurgici a ultrasuoni stanno acquistando una crescente popolarità ed è necessario approfondire le conoscenze sulle prestazioni delle punte da taglio. Il presente studio sperimentale cerca di indagare il modo in cui gli strumenti di taglio osseo a ultrasuoni oscillano e come tale oscillazione si modifica nel contatto con superfici ossee con carichi variabili. Sono stati misurati i difetti dovuti al movimento della punta prodotti sulle superfici ossee trattate con gli strumenti.

**Metodi:** Una sonda a ultrasuoni è stata sottoposta a scansione e scaricata utilizzando un vibrometro laser a scansione, per determinarne il profilo e l'ampiezza dell'oscillazione libera. A tale scopo, la punta della sonda è stata applicata all'osso sotto carichi diversi, per valutare la modifica delle caratteristiche di oscillazione. I tagli sono stati eseguiti in un periodo di 10 secondi. Le superfici ossee tagliate sono state valutate mediante profilometria laser per determinare le profondità dei difetti.

**Risultati:** Sotto carico, l'ampiezza di spostamento della vibrazione media sulla punta della sonda è risultata inferiore ai 12  $\mu\text{m}$  in senso longitudinale, con un picco massimo per la modalità di taglio corticale. Il movimento ellittico della sonda è stato mappato all'interno della gamma di carichi applicati per il test. Sono state rilevate profondità di difetti fino a 0,36 mm, con picchi massimi per punta in contatto con l'osso sotto un carico di 100 g.

**Conclusioni:** Il lavoro ha dimostrato che la natura della superficie tagliata può alterare significativamente la forma e l'ampiezza dell'oscillazione della sonda. La profondità massima di taglio con minimo vincolo di movimento della punta è stata raggiunta sotto un carico di contatto di 100 g.

Pavlíková G, Foltán R, Burian M, Horká E, Adámek S, Hejčl A, Hanzelka T, Sedý J.

## Piezosurgery prevents brain tissue damage: an experimental study on a new rat model.

EN Int J Oral Maxillofac Surg. 2011 Aug;40(8):840-4.

••• **Piezosurgery prevents brain tissue damage: an experimental study on a new rat model.**

Piezosurgery is a promising meticulous system for bone cutting, based on ultrasound microvibrations. It is thought that the impact of piezosurgery on the integrity of soft tissue is generally low, but it has not been examined critically. The authors undertook an experimental study to evaluate the brain tissue response to skull bone removal using piezosurgery compared with a conventional drilling method. In Wistar male rats, a circular bone window was drilled to the parietal bone using piezosurgery on one side and a conventional bone drill on the other side. The behavioural performance of animals was evaluated using the motor BBB test and sensory plantar test. The brains of animals were evaluated by magnetic resonance imaging (MRI) and histology. The results of MRI showed significantly increased depth and width of the brain lesion in the region of conventional drilling compared with the region where piezosurgery was used. Cresylviolet and NF 160 staining confirmed these findings. There was no significant difference in any of the behavioural tests between the two groups. In conclusion, piezosurgery is a safe method for the performance of osteotomy in close relation to soft tissue, including an extremely injury-sensitive tissue such as brain.

••• **La piezochirurgia evita danni al tessuto cerebrale: uno studio sperimentale su un nuovo modello di topo.**

La piezochirurgia è un sistema di taglio osseo promettente e meticoloso, basato su microvibrazioni a ultrasuoni. Si ritiene che l'impatto della piezochirurgia sull'integrità dei tessuti molli sia generalmente bassa, tuttavia non è stato effettuato un esame critico. Gli autori hanno avviato uno studio sperimentale per valutare la risposta del tessuto cerebrale all'asportazione di ossa craniche mediante piezochirurgia rispetto a un tradizionale metodo di perforazione. In topi Wistar maschi, è stata perforata una finestra ossea circolare su un lato dell'osso parietale mediante piezochirurgia e sull'altro lato mediante uno strumento di perforazione ossea convenzionale. Le prestazioni comportamentali degli animali sono state valutate usando i test motorio BBB e plantare sensoriale. I cervelli degli animali sono stati valutati mediante imaging di risonanza magnetica

(MRI) e istologia. I risultati di MRI hanno mostrato maggiori larghezze e profondità significative di lesioni cerebrali nella regione di foratura convenzionale rispetto alla regione di utilizzo della piezochirurgia. Le marcature con Cresylviolet e NF 160 hanno confermato i risultati. Non c'è stata alcuna differenza significativa in alcun test comportamentale tra i due gruppi. In conclusione, la piezochirurgia è un metodo sicuro per le prestazioni di osteotomia in prossimità di tessuti molli, compreso un tessuto estremamente sensibile alle lesioni quale il cervello.

**Pavlíková G, Foltán R, Horká M, Hanzelka T, Borunská H, Sedý J.**

## Piezosurgery in oral and maxillofacial surgery.

**EN** Int J Oral Maxillofac Surg. 2011 May;40(5):451-7.

### ••• Piezosurgery in oral and maxillofacial surgery.

This review summarizes current knowledge and experience with piezosurgery, a promising, meticulous and soft tissue-sparing system for bone cutting, based on ultrasonic microvibrations. The main advantages of piezosurgery include soft tissue protection, optimal visibility in the surgical field, decreased blood loss, less vibration and noise, increased comfort for the patient and protection of tooth structure. To date it has been indicated for use in oral and maxillofacial surgery, otorhinolaryngology, neurosurgery, ophthalmology, traumatology and orthopaedics. The main indications in oral surgery are sinus lift, bone graft harvesting, osteogenic distraction, ridge expansion, endodontic surgery, periodontal surgery, inferior alveolar nerve decompression, cyst removal, dental extraction and impacted tooth removal. In conclusion, piezosurgery is a promising technical modality for different aspects of bone surgery with a rapidly increasing number of indications throughout the whole field of surgery.

### ••• La piezochirurgia nella chirurgia orale e maxillo-facciale.

Questa revisione riassume attuali conoscenze ed esperienze con la piezochirurgia, un sistema di taglio dell'osso promettente, meticoloso e di salvaguardia dei tessuti molli, basato su microvibrazioni a ultrasuoni. I principali vantaggi della piezochirurgia includono: protezione dei tessuti molli, visibilità ottimale di campo chirurgico, ridotta perdita di sangue, minori vibrazioni e rumore, maggior comfort per il paziente e protezione della struttura del dente. Fino ad oggi è stata indicata per l'utilizzo nella chirurgia orale e maxillo-facciale, in otorinolaringoiatria, neurochirurgia, oftalmologia, traumatologia e ortopedia. Le indicazioni principali in chirurgia orale sono: il rialzo del seno, la raccolta di innesto osseo, la distrazione osteogenetica, l'espansione crestale, la chirurgia endodontica e periodontale, la decompressione del nervo alveolare inferiore, la rimozione di cisti, l'estrazione dentale e la rimozione di denti inclusi. In conclusione, la piezochirurgia è una promettente modalità tecnica per i differenti aspetti della chirurgia ossea, con un numero rapidamente crescente di indicazioni in tutto il campo chirurgico.

**Maurer P, Kriwalsky MS, Block Veras R, Vogel J, Syrowatka F, Heiss C.**

## Micromorphometrical analysis of conventional osteotomy techniques and ultrasonic osteotomy at the rabbit skull.

**EN** Clin Oral Implants Res. 2008 Jun;19(6):570-5.

### ••• Micromorphometrical analysis of conventional osteotomy techniques and ultrasonic osteotomy at the rabbit skull.

**Objectives:** The ultrasonic osteotome, which was recently introduced, is an alternative to conventional methods of osteotomy. The aim of the present study was to establish the differences between three osteotomy techniques and to perform a quantitative roughness analysis of the osteotomized bone surfaces.

**Materials and Methods:** Fresh bony samples of standardized size were taken from the rabbit skull. The techniques used were as follows: reciprocate micro-saw, Lindemann bur, ultrasonic osteotome with the two insert tips OT6 (rough) and OT7 (fine). The prepared surfaces were examined by light microscopy, environmental surface electron microscopy (ESEM) and by confocal laser scanning microscopy (CLSM).

**Results:** It was difficult to distinguish between cortical and cancellous bone after using the conventional osteotomy technique. The ultrasonic technique preserved the original structure of the bone. The values observed for superficial roughness were as follows: 3.97 microm (micro-saw), 5.7 microm (Lindemann bur), 2.48 microm (OT7) and 3 microm (OT6). There were statistical differences between the values of the bur and insert tip OT6 ( $P=0.015$ ) as well as between the bur and insert tip OT7 ( $P=0.003$ ).

**Conclusions:** In the present study micromorphological differences after using various osteotomy techniques could be clearly identified.

→ **Analisi micromorfometrica di tecniche di osteotomia convenzionali e di osteotomia a ultrasuoni su cranio di coniglio.**

**Obiettivi:** L'osteotomo a ultrasuoni, recentemente introdotto, è un'alternativa ai metodi convenzionali di osteotomia. Scopo del presente studio è stato quello di stabilire delle differenze tra le tre tecniche di osteotomia e di eseguire l'analisi di rugosità quantitativa delle superfici ossee osteotomizzate.

**Materiali e metodi:** Sono stati prelevati campioni ossei freschi di dimensioni standardizzate dal cranio di coniglio. Sono state utilizzate le tecniche seguenti: micro-sega a movimento alternato, fresa Lindemann, osteotomo a ultrasuoni con due inserti OT6 (grossa) e OT7 (fine). Le superfici preparate sono state esaminate mediante microscopia ottica, microscopia elettronica di superficie ambientale (ESEM) e microscopia a scansione con laser confocale (CLSM).

**Risultati:** È stato difficile distinguere tra osso corticale e spongioso dopo l'uso della tecnica di osteotomia convenzionale. La tecnica a ultrasuoni ha conservato la struttura originale dell'osso. Sono stati osservati i seguenti valori di rugosità superficiale: 3,97 micron (micro-sega), 5,7 micron (fresa Lindemann), 2,48 micron (OT7) e 3 micron (OT6). Differenze statistiche sono state rilevate tra i valori relativi alla fresa e all'inserto OT6 ( $P = 0,015$ ), nonché tra fresa e inserto OT7 ( $P = 0,003$ ).

**Conclusioni:** Nel presente studio, si è riusciti a identificare chiaramente le differenze micromorfologiche tra varie tecniche di osteotomia.

Labanca M, Azzola F, Vinci R, Rodella LF.

## Piezoelectric surgery: Twenty years of use.

EN Br J Oral Maxillofac Surg. 2008; 46(4):265-269

→ **Piezoelectric surgery: Twenty years of use.**

The use of ultrasonic vibrations for the cutting of bone was first introduced two decades ago. Piezoelectric surgery is a minimally invasive technique that lessens the risk of damage to surrounding soft tissues and important structures such as nerves, vessels, and mucosa. It also reduces damage to osteocytes and permits good survival of bony cells during harvesting of bone.

Piezoelectric surgery was first used by oral and maxillofacial surgeons for osteotomies, but recently some specific applications in neurosurgery and orthopaedics have been proposed. We review the different applications of piezoelectric surgery.

→ **Chirurgia piezoelettrica: venti anni di utilizzo.**

L'utilizzo delle vibrazioni ultrasoniche per il taglio dell'osso è stato introdotto per la prima volta due decenni orsono. La chirurgia piezoelettrica è una tecnica minimamente invasiva che ha ridotto il rischio di ledere tessuti molli adiacenti e strutture importanti quali nervi, vasi e mucosa. Inoltre il danno agli osteociti viene ridotto e, durante il prelievo osseo, viene garantita una buona sopravvivenza delle cellule del tessuto osseo. La chirurgia piezoelettrica è stata per la prima volta utilizzata in chirurgia orale e maxillo-facciale per tecniche di osteotomia, anche se recentemente sono state proposte alcune applicazioni specifiche in neurochirurgia ed ortopedia. Consideriamo le differenti applicazioni della chirurgia piezoelettrica.

Stübinger S, Landes C, Seitz O, Zeilhofer HF, Sader R.

## Ultraschallbasiertes Knochenschneiden in der Oralchirurgie: eine Übersicht anhand von 60 Patientenfällen.

DE Ultraschall Med. 2008; 29(1):66-71.

→ **Ultraschallbasiertes Knochenschneiden in der Oralchirurgie: eine Übersicht anhand von 60 Patientenfällen.**

**Ziel:** Die Rekonstruktion von intraoralen Knochendefekten im Zuge der oralen Rehabilitation stellt in vielen Fällen eine Herausforderung dar, da meistens zum Teil sehr dünne und genau definierbare Schnittmuster in engem Bezug zu vitalen Nachbarstrukturen wie Nerven nötig sind. Mit rotierenden Instrumenten ist das Risiko der Verletzung von Weichteilen deutlich erhöht. Durch die Anwendung von moduliertem Ultraschall (Piezosurgery) können diese Probleme überwunden werden, da diese auf das Hartgewebe limitierte Osteotomiemethode präzise Schnittgeometrien ohne massiven Anpressdruck erlaubt.

**Material und Methoden:** Bei 60 Patienten (22 Frauen, 38 Männer) wurde im Zuge präimplantologischer Kieferknochenaufbauten ein Piezosurgery-Gerät zur Bearbeitung und zum Schneiden des intraoralen Knochens verwendet. Das Gerät wird mit moduliertem Ultraschall (25 - 30 kHz) betrieben und die unterschiedlichen Schneidespitzen schwingen in einer Amplitude von 60 µm bis zu 200 µm. Basierend auf diesen Daten wurden folgende Eingriffe am Knochen vorgenommen: 25 Kieferhöhlenbodenelevationen, 25 Kieferaufbauten mittels intraoral gewonnener Knochenblocktransplantate, 5 Kieferkammspreizungen und 5 laterale Verlagerungen des Nervus alveolaris inferior. Alle Osteotomien wurden unter ständiger Kühlung mit den Einstellungsparametern mode boosted burst c and pump 5 durchgeführt.

**Ergebnisse:** Die Piezoosteotomie erlaubte überaus präzise und glatte Schnitte, wobei es durch den Kavitationseffekt zu einer verbesserten Sicht auf das intraorale Operationsfeld kam. Sowohl die Blutungstendenz als auch die akzidentelle Verletzung von angrenzenden Weichgewebsstrukturen war während der Piezoosteotomie minimal. In diesem Zug konnten neben der papierdünnen und sehr verletzlichen Kieferhöhlenschleimhaut auch Nerven in der Umgebung der Osteotomiestelle geschont werden. Im Vergleich zum konventionellen Bohrer war die Traumatisierung deutlich reduziert. Postoperativ kam es nach 2, 14, 30 und 90 Tagen zu keinen Wundheilungsstörungen oder anderen ultraschallbedingten Komplikationen. Insgesamt war der Zeitbedarf für die Osteotomien im Vergleich zum Bohrer aber länger.

**Schlussfolgerung:** Die Piezoosteotomie ist zur Bearbeitung und zum Schneiden von dünnen und feinen Knochenstrukturen im Bereich der Kieferchirurgie den konventionellen, mechanischen und rotierenden Instrumenten überlegen. Dieser Vorteil basiert neben den überaus präzisen, feinen und nahezu frei wählbaren Schnittgeometrien auf der einfachen Handhabung, der effizienten und schonenden Knochenbearbeitung sowie letztendlich auf der atraumatischen Arbeitsweise, bei der es durch den Ultraschall zu keiner Verletzung von angrenzenden Weichgewebe kommt.

#### Ultrasonic Bone Cutting in Oral Surgery: a Review of 60 Cases.

**Purpose:** Surgical reconstruction of bony defects in the oral cavity can often be challenging since thin and fragile bony structures are especially prone to fracture caused by bulky cutting tips or the application of significant pressure by conventional mechanical instruments. The risk of accidental damage to adjacent soft tissue structures, such as nerves, by a dental drill or saw is also extremely high. The use of modulated ultrasound (piezosurgery) makes it possible to overcome such complications as a result of the precise and minimally invasive surgery technique which is limited to mineralized hard tissue.

**Materials and Methods:** In 60 patients (38 male, 22 female) a piezosurgery device was used for different bone augmentation procedures before dental implant placement. The instrument uses modulated ultrasound (25 - 30 kHz) and the amplitude of the working tip ranges from 60 µm to 200 µm. The device was employed for sinus floor elevation (25), alveolar ridge augmentation using an autogenous block graft (25), alveolar ridge splitting (5) or lateralization of the alveolar nerve (5). Physiological sodium chloride was used as a cooling solution. For all osteotomies mode boosted burst c and pump 5 were used.

**Results:** Piezoelectric osteotomy permitted micrometric selective cutting and a clear surgical site due to the cavitation effect created by the cooling solution and the oscillating tip. No excessive bleeding was encountered. The risk of accidental soft tissue harm, such as perforating the sinus membrane or damaging adjacent nerves, was definitely lower than in the case of a conventional bur. No serious complications were encountered in the postoperative wound healing process after 2, 14, 30 and 90 days. However, the surgical procedures were time-consuming.

**Conclusion:** Piezosurgery is an advantageous osteotomy technique for delicate structures in the oral and maxillofacial region. With respect to osteotomies of thin and fragile bones, the application of ultrasound is superior to other mechanical instruments because of the extremely precise and virtually arbitrary cut geometries, easy handling, efficient bone ablation and minimal accidental damage to adjacent soft tissue structures.

#### Taglio ultrasonico dell'osso in chirurgia orale: analisi di 60 casi.

**Obiettivo:** La ricostruzione chirurgica di difetti ossei nella cavità orale può spesso essere problematica in quanto strutture ossee fragili e sottili sono generalmente inclini a fratture per via di voluminosi inserti da taglio e della troppa pressione esercitata con strumenti meccanici tradizionali. Il rischio di danni accidentali alle strutture molli adiacenti, come i nervi, causati da frese o seghe è considerevolmente alto. L'utilizzo degli ultrasuoni modulati (Piezosurgery) ha reso possibile superare tali complicazioni in virtù di una tecnica chirurgica precisa e minimamente invasiva la quale agisce solo sui tessuti duri mineralizzati.

**Materiali e Metodi:** Su 60 pazienti (38 maschi, 22 femmine) è stato utilizzato il dispositivo Piezosurgery per effettuare aumenti di osso in previsione del posizionamento di impianti dentali. Il dispositivo è caratterizzato da vibrazioni ultrasoniche modulate (25 - 30 kHz) mentre l'ampiezza del movimento dell'inserto va da 60 µm a 200 µm. L'apparecchio è stato utilizzato nel rialzo del seno mascellare (25), nell'aumento del margine crestale alveolare con un innesto autogeno a blocco (25), nell'espansione della cresta alveolare (5) e nella lateralizzazione del nervo alveolare (5). Come soluzione di raffreddamento è stato utilizzato del cloruro di sodio fisiologico. Per tutte le osteotomie sono state utilizzate le modalità boosted burst c e pompa 5.

**Risultati:** L'osteotomia piezoelettrica ha permesso un taglio micrometrico e selettivo, con un campo chirurgico pulito grazie all'effetto cavitazionale creato dalla soluzione di raffreddamento e dalle oscillazioni dell'inserto. Non è stato riscontrato un eccessivo sanguinamento. Il rischio di ledere i tessuti molli, come ad esempio nel caso di perforazione della membrana sinusale o del danneggiamento di nervi adiacenti, è stato notevolmente più basso rispetto all'utilizzo di frese tradizionali. Non sono state riscontrate particolari complicazioni durante il processo di guarigione post-operatorio delle ferite a distanza di 2, 14, 30 e 90 giorni. Tuttavia le procedure chirurgiche necessitano di tempistiche adeguate.

**Conclusioni:** Piezosurgery è una tecnica per osteotomia vantaggiosa in strutture delicate nella regione orale e maxillo-facciale. Con riferimento ad osteotomie in ossa sottili e fragili, l'applicazione degli ultrasuoni si è rivelata maggiormente efficace rispetto alle tecniche meccaniche tradizionali per via delle geometrie di taglio effettivamente arbitrarie e precise, della comoda impugnatura, dell'efficiente ablazione ossea e del minimo danno accidentale ai tessuti molli adiacenti.

Peivandi A, Bugnet R, Debize E.

## Méthode piézoélectrique d'ostéotomie: une nouvelle technique d'aménagement osseux en chirurgie implantaire.

FR Revue Implantologie; 2007 Nov;15-23.

... Méthode piézoélectrique d'ostéotomie: une nouvelle technique d'aménagement osseux en chirurgie implantaire.

En quelques années à partir de la technologie ultrasonore, un appareil ultrasonore très puissant a été mis au point. Cet appareil combiné avec des inserts modifiés constitue un outil avec un effet de coupe redoutable apportant de nombreuses solutions très pratiques en chirurgie implantaire. Cet article de revue décrit les principes de l'ostéotomie piézoélectrique, ainsi qu'un tour d'horizon des nombreuses applications cliniques connues de cet instrument en chirurgie implantaire.

... Piezoelectric osteotomy: a new technique for cutting bone in implant surgery.

Within a few years of ultrasonic technology, a very powerful ultrasonic device has been developed. This device, together with its modified tips, is a tool that allows impressive cutting, providing numerous very practical solutions in implant surgery. This review article describes the principles of piezoelectric osteotomy as well as a survey of the numerous known clinical applications of this instrument in implant surgery.

... Osteotomia piezoelettrica: una nuova tecnica di taglio osseo in chirurgia implantare.

In pochi anni, a partire dalla tecnologia degli ultrasuoni, è stato messo a punto un apparecchio ad ultrasuoni molto potente. Questo apparecchio, combinato con degli inserti modificati, costituisce un utensile con un effetto tagliente molto efficace, che offre numerose soluzioni molto pratiche in chirurgia implantare. Questo articolo descrive i principi dell'osteotomia piezoelettrica, e offre una panoramica sulle numerose applicazioni cliniche conosciute nella chirurgia implantare di questo strumento.

Maurer P, Kriwalsky MS, Block Veras R, Brandt J, Heiss C.

## Auflichtmikroskopische Untersuchungen an der Kaninchenkalotte nach ultraschallgestützter und konventioneller Osteotomie.

DE Biomed Tech (Berl). 2007;52(5):351-5.

... Auflichtmikroskopische Untersuchungen an der Kaninchenkalotte nach ultraschallgestützter und konventioneller Osteotomie.

**Zusammenfassung**

**Hintergrund:** Das seit kurzem im klinischen Gebrauch befindliche ultraschallgestützte Osteotomieverfahren PIEZOSURGERY®, stellt eine Alternative zu den konventionellen Verfahren der Osteotomie dar. Ziel der vorliegenden Studie war es, mittels auflichtmikroskopischer Untersuchungsmethoden einen morphologischen Vergleich konventioneller Osteotomiemethoden (Lindemannfräse und Mikrostichsäge) mit dem neuen, ultraschallgestützten Verfahren hinsichtlich der Oberflächenmorphologie durchzuführen.

**Material und Methode:** Zwölf frisch euthanasierten Kaninchen wurden Knochenstücke normierter Größe von der Schädelkalotte entnommen. Folgende Osteotomieverfahren kamen zum Einsatz: rotierendes Instrument (Lindemannfräse), Mikrosäge, PIEZOSURGERY® mit den Aufsätzen OT6 und OT7. Die für die Osteotomie benötigten Zeiten wurden gemessen. Die osteotomierten Oberflächen wurden auflichtmikroskopisch bei 40-facher und 100-facher Vergrößerung untersucht. **Ergebnisse:** Die ultraschallgestützte Osteotomie benötigte signifikant mehr Zeit als die konventionellen Osteotomieverfahren ( $p < 0,05$ ). In den Untersuchungen ließ sich an den nativ belassenen Knochenproben nach Einsatz des ultraschallgestützten Osteotomieverfahrens der typische Aufbau der Schädelkalotte mit Tabula externa, Diploe und Tabula interna nachvollziehen. Hingegen wiesen die spongiosen Strukturen der Diploe nach Einsatz der konventionellen Osteotomieverfahren deutliche Veränderungen auf. Die Spongiosaräume waren mit Knochendebris gefüllt, und trabekuläre Strukturen waren zerstört. Insbesondere nach Einsatz der Mikrostichsäge imponierte die Oberfläche verdichtet und wies Sägerillen auf. **Schlussfolgerung:** In der vorliegenden Untersuchung konnten eindeutige morphologische Unterschiede zwischen den Knochenoberflächen nach konventionellen Osteotomieverfahren und dem ultraschallgestützten Verfahren aufgezeigt werden. Es ist denkbar, dass diese den Ablauf der Knochenheilung nach der Osteotomie beeinflussen. Weiterführende Studien zur Knochenheilung nach Einsatz unterschiedlicher Osteotomietechniken erscheinen notwendig.

••• Light microscopic examination of rabbit skulls following conventional and ultrasonic osteotomy.

**Introduction:** The novel ultrasonic osteotomy technique (PIEZOSURGERY®) is an alternative to conventional osteotomy devices. The aim of the present study was to carry out morphological comparison of the bone surface using conventional osteotomy techniques in comparison to the rather new ultrasonic osteotomy technique by means of a reflected-light microscopic examination.

**Materials and Methods:** Following the sacrifice of 12 rabbits, 24 standardized bone samples were removed from the skull. The osteotomy devices used were a rotating instrument (Lindemann bur), an oscillating micro-saw, and an ultrasonic osteotomy device (PIEZOSURGERY®) with insert tips OT6 and OT7. The times needed for osteotomy were measured. The bone surfaces were examined using a reflected-light microscope with a magnification of 40x and 100x.

**Results:** Osteotomy with PIEZOSURGERY® is significantly more time consuming than osteotomy with conventional methods ( $p < 0,05$ ). Following osteotomy with the ultrasonic device, the reflected-light microscopic examinations of the unmodified bone samples revealed typical bone structure of the calvaria, including compacta externa, diploe and compacta interna. On the contrary, following osteotomy with the conventional devices, the diploe structure presented distinct modifications. The cancellous spaces were filled with bone debris, and the cancellous structure was demolished. The samples prepared by the micro-saw technique showed a superficially condensed and grooved surface.

**Conclusion:** In the present study, well-defined differences were observed following osteotomy with conventional devices and osteotomy with the ultrasonic device. The integrity of the bony structure observed after the ultrasonic technique could benefit the bone healing process. Further studies dealing with the bone healing process after using different osteotomy techniques are recommended.

••• Esame al microscopio ottico di crani di coniglio dopo osteotomia convenzionale ed ultrasonica.

**Introduzione:** La nuova tecnica per osteotomia a ultrasuoni (PIEZOSURGERY®) rappresenta un'alternativa ai dispositivi per osteotomia tradizionali. Lo scopo del presente lavoro è stato il confronto morfologico della superficie ossea con l'impiego di tecniche per osteotomia convenzionali rispetto alla relativamente recente tecnica per osteotomia a ultrasuoni attraverso l'osservazione al microscopio ottico a luce riflessa.

**Materiali e metodi:** A seguito del sacrificio di 12 conigli, sono stati rimossi dal cranio 24 campioni ossei standardizzati. I dispositivi per osteotomia impiegati sono stati uno strumento rotante (fresa Lindemann), una microsega oscillante e un dispositivo a ultrasuoni per osteotomia (PIEZOSURGERY®) munito degli inserti OT6 e OT7. Sono stati valutati i tempi necessari all'esecuzione delle osteotomie. Le superfici ossee sono state esaminate con un microscopio ottico a luce riflessa con ingrandimenti 40x e 100x.

**Risultati:** L'osteotomia realizzata con il dispositivo chirurgico piezoelettrico richiede un tempo significativamente maggiore rispetto all'osteotomia eseguita con metodi convenzionali ( $p < 0,05$ ). Dopo l'osteotomia con il dispositivo a ultrasuoni, gli esami dei campioni ossei eseguiti con il microscopio a luce riflessa hanno esibito la tipica struttura della calvaria, incluse la compatta esterna, la diploe e la compatta interna. Al contrario, dopo l'osteotomia eseguita con dispositivi convenzionali, la struttura della diploe ha presentato nette modifiche. Gli spazi spugnosi erano invasi da detriti ossei e la struttura spongiosa era distrutta. I campioni preparati con la tecnica della microsega hanno esibito una superficie condensata e provvista di solchi.

**Conclusione:** Nel presente studio sono state osservate delle nette differenze dopo osteotomia eseguita con dispositivi convenzionali e osteotomia realizzata con il dispositivo a ultrasuoni. L'integrità della struttura ossea osservata dopo

l'applicazione della tecnica a ultrasuoni potrebbe essere di beneficio per il processo di guarigione ossea. Si consiglia l'esecuzione di ulteriori studi sul processo di guarigione ossea a seguito dell'impiego delle diverse tecniche per osteotomia.

**Blakenburg JJ, Both CJ, Borstlap WA, van Damme PA.**

## Geluidsniveau van de PIEZOSURGERY®: Risico van permanente gehoorschade.

**NE** Ned Tijdschr Tandheelkd. 2007 Nov;114(11):451-4.

→ **Geluidsniveau van de PIEZOSURGERY®: Risico van permanente gehoorschade.**

### Zusammenfassung

In het verleden is regelmatig onderzoek gedaan naar het geluidsniveau van allerhande boorapparatuur en de gevolgen daarvan voor behandelaars die deze apparatuur regelmatig gebruiken. Het onderhavige onderzoek richtte zich op de mogelijke permanente gehoorschade die men zou kunnen oplopen tijdens het gebruik van een nieuw ontwikkeld instrument, de PIEZOSURGERY®. Hiertoe zijn metingen verricht in een gestandaardiseerde omgeving en opstelling, waarbij gebruik is gemaakt van onderkaken van varkens en een weegschaal om verschillende drukstadia te kunnen meten. De grenswaarden van de toegestane geluidsblootstelling zijn berekend. Daarnaast is een illustratieve vergelijking gemaakt tussen de hoogte van het geluidsniveau van conventionele boormachines en de PIEZOSURGERY®. Bij gebruik van de PIEZOSURGERY® gedurende minder dan 90 minuten per werkdag blijkt geen gevaar te bestaan voor permanente gehoorschade. Hiermee ligt het risico van de PIEZOSURGERY® iets onder dat van de conventionele boorapparatuur.

→ **Sound levels of the PIEZOSURGERY®: Risk of permanent damage to hearing.**

In the past, research has regularly been carried out concerning the sound levels of various drilling devices and the impact these have on those who regularly use these devices. The present research is concerned with the possible permanent damage to hearing which can occur during the use of a newly developed instrument, the PIEZOSURGERY®. Measurements have been performed in a standardized set-up in which use is made of the lower jaws of pigs and a weight scale for measuring various degrees of pressure. The boundary values of the permissible exposure to noise were determined. The values of the PIEZOSURGERY® were compared with conventional drilling machines. It was concluded that using the PIEZOSURGERY® for less than 1.5 hours per day implies no risk of permanent damage to hearing. This means that the risk in the case of PIEZOSURGERY® is somewhat lower than that of conventional drilling devices.

→ **Livelli acustici del dispositivo chirurgico PIEZOSURGERY®: Rischio di danno permanente all'udito.**

In passato, sono state condotte con regolarità ricerche sul livello sonoro di vari dispositivi di perforazione e sull'impatto di questi ultimi su coloro che utilizzano tali dispositivi con frequenza regolare. La presente ricerca tratta del possibile danno permanente all'udito con l'impiego di uno strumento di nuova concezione, il dispositivo chirurgico PIEZOSURGERY®. Le misurazioni sono state eseguite con un allestimento standardizzato, in cui sono state impiegate mandibole di maiali e una scala graduata per misurare i diversi gradi di pressione. Sono stati determinati i valori soglia di tollerabilità all'esposizione al rumore. I valori espressi dal dispositivo chirurgico PIEZOSURGERY® sono stati messi a confronto con quelli di frese convenzionali. Si è concluso che l'uso del dispositivo chirurgico PIEZOSURGERY® per meno di 1 ora e mezzo al giorno non comporta il rischio di danno permanente all'udito. Ciò significa che nel caso del dispositivo chirurgico PIEZOSURGERY® il rischio è in qualche modo inferiore rispetto a quello derivante dall'uso di frese convenzionali.

**Peivandi A, Bugnet R, Debize E, Gleizal A, Dohan DM.**

## Piezoelectric osteotomy: applications in periodontal and implant surgery.

**EN** Rev Stomatol Chir Maxillofac. 2007; 108(5):431-440.

→ **Piezoelectric osteotomy: applications in periodontal and implant surgery.**

Reverse piezoelectricity is currently used in Dentistry for ultrasonic scaling devices. Using this technology, increasingly more powerful ultrasonic surgical lancets were developed within a few years, and these new tools have provided many practical solutions in oral and maxillofacial surgery. This article reviews the basic principles of piezosurgery, and its numerous clinical applications: in oral surgery (atraumatic extractions, wisdom teeth exposure, periapical cyst debridement, pre-prosthetic surgery), more specifically in periodontal (root planning and bone remodeling, crown lengthening) and implant surgery (sinus lift, removal

of fractured implants, bone ridge augmentation, bone graft harvesting (crestal, retromolar, chin or tori)). The recent increased power of these instruments allows emphasizing a much wider range of clinical applications, extending to all surgical fields.

••• **Osteotomia piezoelettrica: applicazioni in chirurgia parodontale ed implantare.**

La piezoelettricità inversa è al momento utilizzata in Odontoiatria nei dispositivi ultrasonici per ablazione. Utilizzando questa tecnologia, sono stati sviluppati in pochi anni bisturi chirurgici ultrasonici sempre più potenti, e questi nuovi strumenti hanno fornito molte soluzioni pratiche nella chirurgia maxillofaciale e orale. Questo articolo esamina i principi fondamentali del Piezosurgery, e le sue numerose applicazioni cliniche: in chirurgia orale (estrazioni atraumatiche, esposizione dei denti del giudizio, sbrigliamento delle cisti periapicali, chirurgia pre-protetica), più specificamente in chirurgia parodontale (levigatura radicolare e rimodellazione ossea, allungamento di corona) e in chirurgia implantare (rialzo del seno, rimozione di impianti fratturati, aumento del bordo crestale osseo, prelievo di innesti ossei (dalla cresta, dalla regione retromolare, dal mento)). Il recente aumento della potenza di questi strumenti permette di comprendere una più vasta gamma di applicazioni cliniche, che si estendono a tutti i campi della chirurgia.

Su YC.

**Development and clinical application of ultrasonic osteotomy in dentistry.**

**CN** Shanghai kou qiang yi xue = Shanghai journal of stomatology. 2007; 16(1):1-7 [chinese]

••• **Development and clinical application of ultrasonic osteotomy in dentistry.**

Ultrasonic osteotomy is a new technique for osseous surgery utilizing an innovative ultrasonic surgical apparatus. Oral surgeons have started using this newly developed ultrasonic bone scalpel when performing precise osteotomies. This technique is known as piezosurgery also and has found wide applications in dental and medical specialties. Numerous protocols including conventional diamond round bur, safe scraper, rongeur pliers and gouge shaped bone chisel have been proposed to simplify osteotomy and osteoplasty in bone surgery before this technique was created. But only ultrasonic osteotomy could reach high levels of precision and safety as compared to those instruments. Ultrasonic osteotomy device is characterized by piezoelectric ultrasonic vibrations of a frequency of 25-29 kHz and a range between 60-200 µm. Due to low-frequency ultrasonic vibration, the device precisely cuts bone without cutting soft tissue even in case of accidental contact. It also maintains a blood-free site during cutting bone. This technique was first used in sinus floor elevation for bony window osteotomy and sinus membrane elevation. After several years, this technique is utilized in more and more dental indications such as ridge expansion, maxillary sinus floor elevation, harvesting of bone graft, extraction and socket debridement for the installation of immediate-loaded implants, extraction of third molars, periodontal surgery, cyst exeresis and inferior alveolar nerve transposition. It's also reported in hand surgery, cranial osteoplasty and segmental maxillary Le Fort osteotomy. Ultrasonic osteotomy is different from the conventional techniques utilized and proved to be a safe and useful technique in bone surgery.

••• **Sviluppo ed applicazione clinica dell'osteotomia ultrasonica in odontoiatria.**

L'osteotomia ultrasonica è una nuova tecnica per la chirurgia ossea che utilizza un dispositivo chirurgico ultrasonico innovativo. I chirurghi orali hanno iniziato ad utilizzare questo nuovo scalpello osseo ad ultrasuoni quando si trovavano ad eseguire osteotomie precise. Questa tecnica è conosciuta anche come Piezosurgery e ha trovato molte applicazioni nelle specializzazioni dentali e medicali. Numerosi protocolli comprendenti frese diamantate circolari tradizionali, strumenti di prelievo sicuri, pinze ossivore e scalpello osseo a forma di sgorbia sono stati proposti per semplificare l'osteotomia e l'osteoplastica in chirurgia ossea prima che fosse creata questa tecnica. Ma solamente l'osteotomia ultrasonica è in grado di raggiungere alti livelli di precisione e sicurezza se comparata a questi strumenti. Il dispositivo per l'osteotomia ultrasonica è caratterizzato da vibrazioni ultrasoniche piezoelettriche ad una frequenza di 25-29 kHz ed una ampiezza tra 60-200 µm. Grazie alla vibrazione ultrasonica a bassa frequenza, il dispositivo taglia con precisione l'osso senza recidere il tessuto molle anche in caso di un contatto accidentale. Permette inoltre di avere un campo esangue durante il taglio dell'osso. Questa tecnica è stata utilizzata per la prima volta nell'elevazione del pavimento del seno per l'osteotomia della finestra ossea e per lo scollamento della membrana del seno. Dopo parecchi anni, questa tecnica viene utilizzata in un numero sempre maggiore di indicazioni dentali quali l'espansione della cresta, il rialzo del seno mascellare, il prelievo di innesti ossei, l'estrazione e la pulizia dell'alveolo per il carico immediato di impianti, l'estrazione di terzi molari, la chirurgia parodontale, l'exeresi di cisti e la trasposizione del nervo alveolare inferiore. E' anche indicata nella chirurgia della mano, nell'osteoplastica del cranio e nell'osteotomia mascellare segmentale Le Fort. L'osteotomia ultrasonica è diversa dalle tecniche convenzionali e si è dimostrata essere una tecnica utile e sicura in chirurgia ossea.



Sembronio S, Albiero AM, Polini F, Robiony M, Politi M.

## Intraoral endoscopically assisted treatment of temporomandibular joint ankylosis: Preliminary report.

EN Oral Surg Oral Med Oral Pathol Oral Radiol Endod. 2007; 104(1):e7-e10.

### • Intraoral endoscopically assisted treatment of temporomandibular joint ankylosis: Preliminary report.

Temporomandibular joint (TMJ) ankylosis is characterized by the formation of a bony or fibrous mass that replaces the normal articulation. To avoid a possible re-ankylosis it is mandatory to perform a radical, complete resection of the bony/fibrous mass. We treated a patient affected by right temporomandibular joint ankylosis performing the osteotomy of the ankylotic mass through a preauricular and intraoral approach under endoscopic control. The use of a piezoelectric instrument, whose microvibrations are adjusted to target only mineralized tissue, reduced the risk of damage to soft tissues. Then a temporalis muscle and fascia flap were used as the interpositional material. Through the endoscope it was easy to check the medial aspect of the resection and suture the flap. At 1-year follow-up the patient had significantly increased maximal mouth opening. No evidence of relapse of the joint ankylosis was shown by radiological studies. Intraoral endoscopic assistance may be useful to make the removal of the ankylotic mass safer, and the anchorage of the temporalis muscle and fascia flap more accurate, reducing the risk of re-ankylosis.

### • L'assistenza endoscopia intraorale nel trattamento dell'anchilosi dell'articolazione temporomandibolare: rapporto preliminare.

L'anchilosi dell'articolazione temporo-mandibolare (TMJ) è caratterizzata dalla formazione di una massa ossea o fibrosa che sostituisce la normale articolazione. Per evitare una nuova anchilosi la resezione completa e radicale della massa ossea/fibrosa è mandatoria. Abbiamo trattato un paziente affetto da anchilosi dell'articolazione temporomandibolare destra con l'osteotomia della massa anchilotica attraverso un approccio preauricolare e intraorale sotto assistenza endoscopica. L'utilizzo di un dispositivo piezoelettrico, le cui microvibrazioni sono state sviluppate per il taglio dei soli tessuti mineralizzati, riduce il rischio di ledere i tessuti molli. Un muscolo temporale e un lembo aponeurotico sono stati utilizzati come materiale interposizionale. Attraverso l'endoscopia è stato facile controllare l'aspetto mediale della resezione e suturare il lembo. Al follow up ad un anno il paziente aveva incrementato notevolmente l'apertura massima della bocca. Non è apparsa alcuna evidenza dell'anchilosi dell'articolazione dai controlli radiologici. L'assistenza endoscopica intraorale potrebbe essere utile per rendere la rimozione della massa anchilotica più sicura, e l'ancoraggio del muscolo temporale e del lembo aponeurotico più accurato, riducendo il rischio di una nuova anchilosi.

Ramaglia L, Saviano R, Espedito di Lauro A, Capece G.

## La guarigione dei tessuti peri-implantari in impianti posizionati in alveoli post-estrattivi di premolari mascellari.

IT Minerva Stomatol. 2006 Apr;55(4):199-207.

### • Peri-implant tissue healing in implant placed in post-extraction sockets of maxillary premolars.

**Aim:** The aim of this study was the clinical and radiographic evaluation of peri-implant tissues healing associated with two-stage implants performed with one-stage surgery and placed into post-extraction sockets of maxillary premolars.

**Methods:** Ten natural tapered submerged titanium implants with double acid-etched surface were installed in post-extraction sockets of maxillary premolars showing no bone dehiscence or fenestrations. Implants were selected according to the greatest dimension compatible to vertical and horizontal diameters of the post-extraction sockets. Peri-implant defects showing more than 2 mm of distance between the marginal palatal bone and the implant margin, were not treated with a regenerative procedure but with a bone swaging technique by means of piezoelectric surgery. At 16 weeks osteointegration of implants was examined with a clinical and standardized radiographic evaluation.

**Results:** All patients showed good clinical healing without any complication. At 16 weeks all implants, either those with reduced marginal defect or those with modified crestal bone profile, were osteointegrated.

**Conclusion:** The use of two-stage implants performed with one-stage surgery in 4 walls post-extraction sockets of maxillary premolars, seems to allow osteointegration both in reduced peri-implant horizontal defects as well as in defects larger than 2 mm. Furthermore, these procedures seem to simplify the management of soft peri-implant tissues.

••• La guarigione dei tessuti peri-implantari in impianti posizionati in alveoli post-estrattivi di premolari mascellari.

**Obiettivo:** Lo scopo del presente studio è stato di valutare clinicamente e radiograficamente la guarigione dei tessuti peri-implantari in impianti a due componenti realizzati in solo tempo chirurgico e posizionati in alveoli post-estrattivi di premolari mascellari.

**Metodi:** Sono stati posizionati 10 impianti sommersi a morfologia anatomica e superficie trattata in alveoli post-estrattivi di premolari mascellari che non presentavano deiscenze o fenestrazioni. Gli impianti sono stati selezionati con la massima dimensione possibile rispetto ai diametri verticali ed orizzontali degli alveoli post-estrattivi. Nei casi in cui dopo il posizionamento implantare residuava tra il margine osseo crestale palatale ed il margine implantare una distanza superiore ai 2 mm, si è proceduto al trattamento del difetto peri-implantare non con metodiche rigenerative, ma mediante lo spostamento dei margini alveolari con tecniche osteotomiche di chirurgia piezoelettrica. A 16 settimane, è stata valutata l'avvenuta osteointegrazione con valutazione sia clinica che radiografica standardizzata.

**Risultati:** La guarigione clinica è stata priva di complicanze per tutti i pazienti inclusi nello studio. Tutti gli impianti sia quelli con difetto marginale ridotto, sia quelli dove si è proceduto a modifica del profilo osseo crestale sono risultati osteointegrati a 16 settimane.

**Conclusioni:** La tecnica descritta di posizionamento di impianti a due componenti in un solo tempo chirurgico in alveoli post-estrattivi a quattro pareti di premolari sembra promuovere l'osteointegrazione in presenza sia di difetti orizzontali ridotti, che di difetti estesi oltre i 2 mm e sembra favorire una più semplice gestione dei tessuti molli peri-implantari.

Hyvernat P.

## Le Bistouri Piezoélectrique. Un Outil d'une finesse vraiment adaptée à l'Odontostomatologie.

FR Revue Implantologie, 2006 Feb;5-18.

••• Le Bistouri Piezoélectrique. Un Outil d'une finesse vraiment adaptée à l'Odontostomatologie.

La chirurgia osseuse (ostéotomie et ostéoplastie) a gagné en finesse par l'apport de la piezochirurgie (PIEZOSURGERY®). Le principe repose sur l'utilisation d'un bistouri ultrasonique dont les inserts connectés sur une pièce-à-main identique à celle d'un détartréur, permettent une très grande finesse de coupe, jusqu'à 0,2 mm pour les inserts les plus fins. L'action sur les tissus minéralisés est obtenue grâce à une double oscillation des inserts, une verticale d'amplitude de 20 à 60 µm, et une horizontale d'amplitude de 60 à 200 µm, ceci par l'utilisation de fréquences ultrasoniques modulables (de 22 à 30 kHz) et à la combinaison simultanée de ces fréquences. Dans ce registre de fréquences, le deuxième avantage est l'absence d'activité des inserts sur les tissus mous, d'où un intérêt particulier sur les zones anatomiques à risques (paquets vasculo-nerveux et muqueuses). C'est par le truchement de cinq cas cliniques montrant les possibilités non exhaustives d'utilisation du système que nous vous présentons le PIEZOSURGERY®.

••• The piezoelectric scalpel: a delicate tool highly suitable for use in dentistry.

Bone surgery (osteotomy and osteoplasty) has gained in refinement through PIEZOSURGERY®. The principle is based on use of an ultrasonic scalpel with inserts connected to a handpiece identical with that of a scaler, allowing a very fine cut, up to 0.2 mm for the finest inserts. The effect on mineralized tissues is obtained by means of double oscillation of the inserts, a vertical amplitude of 20 to 60 µm and a horizontal amplitude of 60 to 200 µm, by using ultrasonic frequencies that can be modulated from 22 to 30 kHz and simultaneously combining these frequencies. In this frequency range, the second advantage is the absence of any action of the inserts on the soft tissues, which is of particular interest with regard to anatomical structures at risk (neurovascular bundles, mucosa). We present PIEZOSURGERY® by means of five clinical cases showing some of the possibilities of use of the system.

••• Il bisturi piezoelettrico. Uno strumento particolarmente adatto all'utilizzo in Odontostomatologia.

La chirurgia ossea (osteotomia e osteoplastica) ha guadagnato in precisione con l'apporto della piezochirurgia (PIEZOSURGERY®). Il principio si basa sull'impiego di un bisturi ad ultrasuoni con gli inserti applicati su un manipolo identico a quello di uno strumento per la rimozione del tartaro, permettendo quindi una elevata finezza di taglio, fino a 0,2 mm per gli inserti più fini. L'azione sui tessuti mineralizzati è ottenuta grazie a una doppia oscillazione degli inserti, con un'ampiezza verticale da 20 a 60 µm e un'ampiezza orizzontale da 60 a 200 µm, utilizzando delle frequenze ultrasoniche modulabili (da 22 a 30 KHz) e la combinazione simultanea di tali frequenze. In questa gamma di frequenze, il secondo vantaggio è l'assenza

di attività degli inserti sui tessuti molli, con un interesse particolare per le zone a rischio (vascolo-nervose e mucose). Per mezzo di cinque casi clinici, che non mostrano tutte le possibilità di utilizzo del sistema, vi presentiamo la piezochirurgia.

Schlee M, Steigmann M, Bratu E, Garg AK.

## Piezosurgery: basics and possibilities.

EN Implant Dent. 2006; 15(4):334-340.

### → Piezosurgery: basics and possibilities.

Useful in a variety of oral surgery procedures, piezosurgery has therapeutic features that include a micrometric cut (precise and secure action to limit tissue damage, especially to osteocytes), a selective cut (affecting mineralized tissues, but not surrounding soft tissues), and a clear surgical site (the result of the cavitation effect created by an irrigation/cooling solution and oscillating tip). Because the instrument's tip vibrates at different ultrasonic frequencies, since hard and soft tissues are cut at different frequencies, a „selective cut“ enables the clinician to cut hard tissues while sparing fine anatomical structures (e.g., schneiderian membrane, nerve tissue). An oscillating tip drives the cooling-irrigation fluid, making it possible to obtain effective cooling as well as higher visibility (via cavitation effect) compared to conventional surgical instruments (rotating burs and oscillating saws), even in deep spaces. As a result, implantology surgical techniques such as bone harvesting (chips and blocks), crestal bone splitting, and sinus floor elevation can be performed with greater ease and safety.

### → Piezosurgery: fondamenti e possibilità.

Utile in molte procedure di chirurgia orale, Piezosurgery possiede peculiarità terapeutiche che includono il taglio micrometrico (azione sicura e precisa che limita i danni tissutali, specialmente con riferimento agli osteociti), il taglio selettivo (effetto sui tessuti mineralizzati, ma non sui tessuti molli circostanti), e il campo chirurgico esangue (risultato dell'effetto di cavitazione creato da una soluzione d'irrigazione/raffreddamento e un inserto oscillante). Dato che l'inserto del dispositivo vibra a differenti frequenze ultrasoniche, e dato che i tessuti molli e duri vengono tagliati a differenti frequenze, un "taglio selettivo" permette al clinico di tagliare i tessuti duri preservando le sottili strutture anatomiche (es. la membrana Schneideriana, il tessuto nervoso). Un inserto oscillante guida il liquido di raffreddamento-irrigazione, rendendo possibile un efficace raffreddamento ed una maggiore visibilità (per via dell'effetto di cavitazione) rispetto ai tradizionali strumenti chirurgici (frese rotanti e seghe oscillanti), anche negli spazi profondi. Di conseguenza, le tecniche chirurgiche in implantologia quali il prelievo osseo (particolato e a blocco), l'espansione della cresta ossea, e l'elevazione del pavimento del seno possono essere eseguite con più facilità e sicurezza.

Stübinger S, Filippi A, Sader R, Zeilhofer HF.

## Intraoral Piezosurgery: Preliminary Results of a New Technique.

EN J Oral Maxillofac Surg. 2005; 63(9):1283-1287.

### → Intraoral Piezosurgery: Preliminary Results of a New Technique.

The piezosurgery instrument, developed in 1988, uses a modulated ultrasonic frequency that permits highly precise and safe cutting of hard tissue. Nerves, vessels, and soft tissue are not injured by the microvibrations (60 to 200 mm/sec), which are optimally adjusted to target only mineralized tissue. The selective and thermally harmless nature of the piezosurgery instrument results in a low bleeding tendency. In addition, the instrument can be used in operations requiring either local or general anaesthesia. The precise nature of the instrument allows exact, clean, and smooth cut geometries during surgery. The difference in time requirement for surgical procedures using the piezosurgery instrument in comparison with the conventional drill is negligible. Postoperatively, excellent wound healing, with no nerve and soft tissue injuries, is observed. It is apparent that the range of application of piezosurgery is not limited to minor operations. Because of its highly selective and accurate nature, with its cutting effect exclusively targeting hard tissue, its use may be extended to more complex oral surgery cases, as well as to other interdisciplinary problems.

### → Chirurgia piezoelettrica intraorale: risultati preliminari di una nuova tecnica.

L'apparecchio Piezosurgery, sviluppato nel 1988, utilizza una frequenza ultrasonica modulata che permette un taglio altamente preciso e sicuro dei tessuti duri. I nervi, i vasi ed i tessuti molli non vengono danneggiati dalle micro-vibrazioni

(da 60 a 200 mm/sec), che sono state sviluppate in modo ottimale per agire solo sul tessuto mineralizzato. La natura selettiva e termicamente innocua del Piezosurgery ha come conseguenza una tendenza minima al sanguinamento. Inoltre, il dispositivo può essere utilizzato in operazioni che richiedono anestesia locale o totale. Le caratteristiche di precisione dell'apparecchio consentono geometrie di taglio precise, pulite e levigate durante la chirurgia. La differenza nel tempo impiegato per le procedure chirurgiche tra l'utilizzo del Piezosurgery ed i micromotori convenzionali è trascurabile. A livello postoperatorio, è stata osservata un'eccellente guarigione delle ferite senza alcun danno per nervi e tessuti molli. È chiaro che il campo di applicazione del Piezosurgery non è limitato ad operazioni secondarie. Per via della natura altamente selettiva ed accurata e dell'azione di taglio che agisce esclusivamente sui tessuti duri, l'impiego del Piezosurgery potrebbe essere esteso a casi di chirurgia orale molto più complessi, così come ad altre problematiche interdisciplinari.

Schlee M.

## Ultraschallgestützte Chirurgie - Grundlagen und Möglichkeiten.

DE Z Zahnärztl Impl. 2005; 21(1):48-59.

### Ultraschallgestützte Chirurgie - Grundlagen und Möglichkeiten.

Im vorliegenden Artikel werden die therapeutischen Möglichkeiten des Einsatzes eines piezoelektrischen Knochenskalpells in der Implantologie dargestellt. Diese Technik ermöglicht ein sehr präzises Schneiden des Knochens bei geringerem Trauma als es bei vorherigen Methoden möglich war (micrometric cut). Die Instrumentenspitze schwingt mit einer modulierbaren Ultraschallfrequenz. Hart- und Weichgewebe können nur frequenzabhängig durchtrennt werden. Deshalb schneidet das Gerät nur Hartsubstanz. Anatomisch heikle Weichgewebsstrukturen, wie beispielsweise die Schneider'sche Membran oder Nerven können geschont werden (selective cut). Das Kühlmittel wird durch die Schwingung laminar entlang der Instrumentenspitze geführt. Dadurch wird im Vergleich zu konventionell rotierenden Instrumenten eine effektivere Kühlung auch in tieferen Regionen erreicht. Techniken wie Kieferkammsspaltung, Sinusbodenelevation, Gewinnung von autologen Knochenchips und kortikospongiösen Knochenblöcken werden einfacher und sicherer.

### Piezosurgery - rudiments and possibilities.

This article describes the therapeutical potential of the Piezoelectric Bone Surgery in implantology. PIEZOSURGERY enables more precise and non traumatic cutting of bone in comparison to conventional methods (micrometric cut). The instrument vibrates with a modulated ultrasonic frequency. Because the vibration frequency of Piezosurgery is optimal for mineralized tissue it does not cut soft tissue. In fact, in order to cut soft tissue other ultrasonic frequencies are necessary. This allows an osteotomy which prevents delicate anatomic soft tissue structures like nerves or the Schneiderian Membrane of being damaged (selective cut). The cooling liquid flows laminar along the tip. Thereby, a more effective cooling also in deeper regions is achieved. Methods like crest expansion, sinus lift elevation, harvesting of bone chips and bone blocks are becoming much more secure and easier.

### Piezosurgery - rudimenti e possibilità.

Questo articolo descrive il potenziale terapeutico della chirurgia ossea piezoelettrica in Implantologia. Piezosurgery permette un taglio dell'osso più preciso e non traumatico se comparato ai metodi tradizionali (taglio micrometrico). Lo strumento vibra ad una frequenza ultrasonica modulata. Dato che la frequenza delle vibrazioni del Piezosurgery è ottimale per i tessuti mineralizzati, questa non taglia i tessuti molli. Difatti, per tagliare i tessuti molli sono necessarie altre frequenze ultrasoniche. Questo permette un'osteotomia che previene il danneggiamento di strutture anatomiche delicate come nervi o la membrana Schneideriana (taglio selettivo). Il liquido di raffreddamento fluisce in modo laminare lungo l'inserto. Di conseguenza, si ottiene un raffreddamento più efficace anche nelle regioni più profonde. Alcune metodiche quali l'espansione di cresta, il rialzo del seno, il prelievo di osso particolare e a blocco stanno diventando sempre più sicure e facili.

Vercellotti T.

## Características tecnológicas e indicaciones clínicas de la cirugía ósea piezoeléctrica.

ES Revista Mundo Dental. 2005; 26-28.

### ...✚ Características tecnológicas e indicaciones clínicas de la cirugía ósea piezoeléctrica.

La cirugía ósea piezoeléctrica, conocida también como piezosurgery es una nueva técnica para osteotomías y osteoplastias que utiliza un novedoso equipo de cirugía piezoeléctrico. Esta técnica fue concebida y desarrollada por el Autor para dar respuesta a la exigencia de obtener mejores niveles de precisión y seguridad en relación a los obtenidos con la instrumentación manual y motorizada, normalmente utilizados en las cirugías óseas. El equipo que permitió llegar a esos resultados, denominado Mectron Piezosurgery® Device se caracteriza por una vibración de tipo piezoeléctrico con una frecuencia de 29 KHz y amplitud comprendida entre 60 y 200 µm. Las microvibraciones, debido a sus características, permiten el corte selectivo solo de las estructuras mineralizadas sin ocasionar daño alguno a los tejidos blandos aún en el caso de ser accidentalmente tocados. Las vibraciones micrométricas, además, permiten una gran precisión en el corte y simultáneamente mantiene el campo operatorio limpio (sin sangre) gracias al fenómeno físico de la cavitación. La ausencia de macro vibraciones hace dócil la pieza de mano lo que permite un mayor control intra operatorio aumentando así la seguridad y la precisión del corte lo que permite su uso en zonas anatómicas de difícil acceso. Siendo una técnica novedosa, el uso de la cirugía ósea piezoeléctricas es distinta a las técnicas tradicionales y por consiguiente es necesario una manualidad operatoria distinta. Esto se logra con una adecuada curva de aprendizaje.

### ...✚ Technological characteristics and clinical indications of the piezoelectric bone surgery.

Piezoelectric bone surgery, also known as Piezosurgery, is a new osteotomy and osteoplasty technique using an innovative piezoelectric surgery device. The technique in question was developed by the author in order to meet the need to achieve a higher level of precision and safety compared to manual and motorised instruments normally used in bone surgery. The main feature of the device which has enabled these results to be achieved, known as the Mectron Piezosurgery Device, is its piezoelectric vibration at a frequency of 29kHz and with an amplitude comprised between 60 and 200 µm. Thanks to their features, the microvibrations enable selective cutting of the mineralised structure without causing any damage to the soft tissues even if these are touched by accident. In addition, the micrometric vibrations enable great precision of cutting and at the same time they keep the surgical site clean (bloodless) thanks to the physical phenomenon of cavitation. The absence of macrovibrations makes it easy to grip the device in such a way as to enable greater intra-operative control, thus improving safety and precision of cutting. This means that it can also be used in anatomical areas that are difficult to access. Piezoelectric bone surgery is an innovative technique, and its use differs from traditional techniques. This means that the manual skills required are also different. They can be learnt according to a suitable learning curve.

### ...✚ Caratteristiche tecnologiche ed indicazioni cliniche della chirurgia ossea piezoelétrica.

La chirurgia ossea piezoelétrica, nota anche come Piezosurgery, è una nuova tecnica per l'osteotomia e l'osteoplastica che utilizza un dispositivo piezoelétrico innovativo. Questa tecnica è stata ideata e sviluppata dall'autore per dare una risposta all'esigenza di ottenere un livello migliore di precisione e sicurezza rispetto a quelli ottenuti con gli strumenti manuali e motorizzati normalmente utilizzati in chirurgia ossea. Il dispositivo che ha permesso di raggiungere tali risultati, denominato Mectron Piezosurgery, si caratterizza per una vibrazione piezoelétrica con frequenza pari a 29 kHz ed ampiezza compresa tra 60 e 200 µm. Le micro-vibrazioni, dovute alle sue caratteristiche, permettono un taglio selettivo delle strutture mineralizzate senza provocare nessun danno ai tessuti molli anche se accidentalmente toccati. Le vibrazioni micrometriche, inoltre, permettono una grande precisione di taglio e, allo stesso tempo, il fenomeno fisico della cavitazione consente di avere un campo operatorio pulito (esangue). L'assenza di macrovibrazioni rende confortevole l'impugnatura del manipolo così da permettere un maggiore controllo intraoperatorio ed un conseguente aumento della sicurezza e della precisione di taglio tanto da poter essere utilizzato anche in zone anatomiche di difficile accesso. Essendo una tecnica innovativa, l'utilizzo della chirurgia ossea piezoelétrica si distingue dalle tecniche tradizionali e, di conseguenza, è necessaria una manualità operatoria diversa. Questa si raggiunge con un'adeguata curva di apprendimento.

Troiani C, Russo C, Ballarani G, Vercellotti T.

## Piezoelectric Surgery: A new reality to cut and manage bone.

EN Maxillo Odontostomatologia - International Journal of Maxillo Odontostomatology - S.I.M.O. 2005; 4(1):23-28.

### ••• Piezoelectric Surgery: A new reality to cut and manage bone.

Piezosurgery is a new osteotomic and osteoplastic technique that uses ultrasound technology as its functioning principle: this system aims to improve the precision and safety of the traditional instruments normally used in bone surgery. Its special characteristics include: the selective cutting due to the use of low frequency ultrasound of 29.000 Hz (respecting soft tissues, vessels, nerves, mucosa); the precision of the cut guaranteed by the micro vibrations of the insert (40-200 µm); the cavitation phenomenon which allows a blood free and clean site, absence of macro vibrations that guarantees greater control and greater operative safety even in the most complex anatomical zones. The surgeon with minor experience in different surgical techniques will need a reasonable amount of practice to achieve a satisfactory learning curve.

### ••• Chirurgia piezoelettrica: un nuovo approccio per il taglio e la gestione dell'osso.

Piezosurgery è una nuova tecnica per osteotomia ed osteoplastica che utilizza come principio di funzionamento la tecnologia degli ultrasuoni: tale sistemica è finalizzata al miglioramento della precisione e della sicurezza dei tradizionali strumenti normalmente utilizzati in chirurgia ossea. Le peculiari caratteristiche di questa tecnica comprendono: la selettività del taglio data dall'impiego di ultrasuoni a bassa frequenza di 29.000 Hz (rispetto dei tessuti molli, vasi, nervi e mucosa); la precisione del taglio garantita dalle micro-vibrazioni dell'inserto (40-200 µm); il fenomeno della cavitazione che permette di avere un campo esangue e pulito; l'assenza di macrovibrazioni che garantisce un maggior controllo ed una maggiore sicurezza operatoria anche in prossimità delle strutture anatomiche più complesse. Il chirurgo con minore esperienza nelle diverse tecniche chirurgiche necessita di un ragionevole tempo di pratica affinché raggiunga una curva di apprendimento soddisfacente.

Leclercq P, Dohan D.

## De l'intérêt du bistouri ultrasonore en implantologie: technologies, applications cliniques: 2ème partie: applications cliniques.

FR Implantodontie, 2004 Jul-Sep;13(3): 159-165.

### ••• De l'intérêt du bistouri ultrasonore en implantologie : technologies, applications cliniques: 2ème partie: applications cliniques.

Le bistouri ultrasonore permet de réaliser avec une extrême précision et une grande sécurité un grand nombre de chirurgies orales et maxillo-faciales. Cependant, c'est au cours de quatre types d'interventions bien particuliers que cet outil présentera des performances réellement supérieures à l'instrumentation conventionnelle: la dépose non traumatique d'implants ostéo-intégrés, les prélèvements symphysaires et rétromolaires et la latéralisation du nerf alvéolaire inférieur. L'objectif de cet article est de présenter en détail chacune de ces quatre applications et d'en discuter les avantages et les inconvénients par rapport aux techniques antérieures. En effet, le bistouri piézoélectrique permet de simplifier considérablement ces protocoles chirurgicaux grâce à des incisions peu délabrantes et un clivage des interfaces solides, sous l'effet des ultrasons, qui favorise la rupture des fragments osseux.

### ••• The ultrasonic cut in implantology; 2nd part: clinical applications

The ultrasonic lancet makes possible to realize with extreme precision and safety a great number of oral and maxillofacial surgeries. However, it is during four quite particular interventions that this tool will present really higher performances than the conventional instrumentation: non-traumatic removal of osteo-integrated implants, symphysis and retromolar bone harvesting and inferior alveolar nerve lateralization. The objective of this article is to present in detail each one of these four applications and to discuss their advantages and disadvantages compared to the former techniques. Indeed, the use of the piezoelectric lancet considerably simplifies these surgical protocols with non-traumatic cut and ultrasonic solid interfaces cleavage, which supports the bone fragments rupture.

### ••• Il taglio ultrasonico in implantologia. Parte 2° applicazioni cliniche.

Il bisturi ultrasonico consente di realizzare un gran numero di interventi di chirurgia orale e maxillo-facciale con estrema

precisione e sicurezza. Tuttavia, è nel corso di quattro interventi piuttosto particolari che tale strumento realizza prestazioni decisamente superiori rispetto alla strumentazione convenzionale: rimozione atraumatica di impianti osteointegrati, prelievo osseo sinfisario e retromolare e lateralizzazione del nervo alveolare inferiore. Lo scopo del presente articolo è di presentare in dettaglio tutte e quattro le applicazioni e di discuterne i vantaggi e svantaggi rispetto alle tecniche precedenti. Infatti, l'impiego del bisturi piezoelettrico semplifica considerevolmente questi protocolli chirurgici per via del taglio atraumatico e del clivaggio delle interfacce solide, che favorisce la separazione di frammenti ossei.

Leclercq P, Dohan D.

## De l'intérêt du bistouri ultrasonore en implantologie: technologies, applications cliniques: 1ère partie: technologies.

FR Implantodontie, 2004 Jul-Sep;13(3):151-157.

### De l'intérêt du bistouri ultrasonore en implantologie: technologies, applications cliniques: 1ère partie: technologies.

Le bistouri ultrasonore est un instrument capable de découper avec précision les tissus durs et de faciliter le clivage des interfaces solides. Pour cela, il utilise des microvibrations de moyenne fréquence générées par un transducteur piézo-électrique et appliquées à des inserts durcis au nitrure de titane et/ou diamantés. Grâce à sa vaste gamme d'inserts, il trouve de nombreuses applications en chirurgie orale et maxillofaciale, qu'il s'agisse d'avulsions dentaires non traumatiques, de surfacages radiculaires et débridements de poches parodontales, ou encore de curetages de kystes. Il propose également un protocole simplifié pour la réalisation des sinus-lifts. Enfin, il offre une vraie révolution dans la chirurgie de greffe osseuse en permettant la découpe précise et non traumatique des greffons. Cet article en présente les aspects physiques, technologiques et cliniques et entame une discussion sur ses applications les plus prometteuses. Car s'il demeure un outil sécurisant et performant dans de nombreuses circonstances, il est cependant important de lui définir un champ d'application raisonné.

### The ultrasonic cut in implantology; 1st part: technologies

The ultrasonic lancet is a surgical device able to cut out with precision hard tissue and to facilitate the solid interfaces cleavage. It uses microvibrations of intermediate frequency generated by a piezoelectric transducer and applied to titanium nitride hardened and/or diamond-coated inserts. With its vast range of inserts, it finds many applications in oral and maxillofacial surgery, such as non-traumatic dental avulsions, root planing and bone defect debridement, or cyst removal. It also proposes a simplified protocol for the sinus lift surgery. Lastly, it offers a true revolution in the bone grafting surgery by allowing precise and non-traumatic graft harvesting. This article presents its physical, technological and clinical aspects and discusses its most promising applications. Indeed, although the ultrasonic lancet remains a safe and powerful tool in many circumstances, it is however significant to define a reasoned application field to it.

### Il taglio ultrasonico in implantologia. Parte 1°: tecnologia.

Il bisturi ultrasonico è un dispositivo chirurgico in grado di tagliare il tessuto osseo con precisione e di agevolare il clivaggio delle interfacce solide. Esso impiega microvibrazioni a media frequenza prodotte da un trasduttore piezoelettrico ed applicate ad inserti rivestiti in nitrato di titanio e/o diamantati. Grazie alla vasta gamma di inserti, trova molteplici applicazioni in chirurgia orale e maxillo-facciale, quali estrazioni dentali atraumatiche, curettage radicolare e sbrigliamento di difetti ossei o rimozione di cisti. Inoltre propone anche un protocollo semplificato per la chirurgia del rialzo del seno. Infine, realizza una vera rivoluzione nell'ambito della chirurgia degli innesti ossei, consentendo di eseguire prelievi di innesti precisi e atraumatici. Questo articolo presenta i suoi aspetti fisici, tecnologici e clinici e discute delle sue applicazioni più promettenti. Infatti, anche se il bisturi ultrasonico rimane uno strumento sicuro e potente in molte circostanze, è tuttavia importante definirne un campo di applicazione motivato.

Siervo S, Ruggli-Milic S, Radici M, Siervo P, Jäger K.

## Piezoelektrische Chirurgie. Eine alternative Methode für die schonende Chirurgie.

DE Schweiz Monatsschr Zahnmed. 2004; 114(4):365-377

### ... Piezoelektrische Chirurgie. Eine alternative Methode für die schonende Chirurgie.

Die piezoelektrische Chirurgie beruht auf dem Prinzip der Ultraschalltechnik und stellt eine neue, alternative Methode zur klassischen Hart- und Weichgewebechirurgie mit rotierenden Instrumenten im oralen Bereich dar. Die besonderen Eigenschaften dieser neuen Technik beruhen auf drei Eckpfeilern: 1. der mikrometrischen Schnittführung im unsichtbaren Bereich von 60 µm-200 µm; 2. der selektiven Schnittführung, d. h., mineralisiertes Hartgewebe wird geschnitten, wobei Weichgewebe geschont wird; 3. dem blutarmen Operationsfeld, bedingt durch den Kavitationseffekt des Ultraschalls. Diese drei Eigenschaften der piezoelektrischen Chirurgie bewirken einen deutlichen klinischen Vorteil bezüglich Präzision der Schnittführung, der Schonung von wichtigen, anatomischen Strukturen und des blutarmen Operationsfeldes. Die vorliegende Arbeit zeigt anhand von mehreren klinischen Beispielen den Einsatzbereich der piezoelektrischen Chirurgie im oralen Bereich, wobei indikationsspezifische Vor- und Nachteile aufgezeigt werden. Alle klinischen Fälle wurden mit dem Gerät Piezosurgery® (Mectron Medical Technology, 16042 Carasco, Italien) durchgeführt.

### ... Piezoelectric surgery. An alternative method of minimally invasive surgery.

The piezoelectric surgery is an ultrasonic surgery which represents a novel and alternative method to the conventional hard and soft tissue management with rotating instruments in the oral district. The innovation of this technique is mainly due to three major characteristics: a) a micrometric cut with an amplitude between 60 µm and 200 µm, b) a selective cut which works on hard tissues but not on soft tissues, c) a relative blood free surgical field due to the air-water cavitation effect of the ultrasonic device. The final result of these characteristics is a definite clinical advantage with regard to the cut precision, the sparing of vital nervous soft tissues, the better visualisation of the surgical area. The present work shows through a series of case reports the possible use of the piezoelectric surgery in the oral district, presenting observed advantages and disadvantages. The entire clinical work was performed with the Piezosurgery device Mectron (Mectron Medical Technology, 16042 Carasco, Italy).

### ... Chirurgia piezoelettrica. Un metodo alternativo per una chirurgia minimamente invasiva.

La chirurgia piezoelettrica è una tecnica basata sugli ultrasuoni che rappresenta una metodica nuova ed alternativa al trattamento tradizionale dei tessuti molli e duri con strumenti rotanti nell'area orale. L'innovazione di questa tecnica è dovuta principalmente a tre caratteristiche fondamentali: a) taglio micrometrico con ampiezza compresa tra 60 µm e 200 µm, b) taglio selettivo che agisce sui tessuti duri ma non su quelli molli, c) campo chirurgico relativamente esangue per via dell'effetto di cavitazione aria-acqua del dispositivo ad ultrasuoni. Il risultato finale di queste caratteristiche è un sostanziale vantaggio clinico per quanto riguarda la precisione del taglio, la separazione di tessuti molli con nervi vitali, la migliore visualizzazione del campo chirurgico. Questo lavoro mostra, attraverso una serie di casi, il possibile utilizzo della chirurgia piezoelettrica nell'area orale, presentando vantaggi e svantaggi. L'intero lavoro clinico è stato compiuto con l'apparecchio Mectron Piezosurgery (Mectron Medical Technology, 16042 Carasco, Italia).

Lambrecht JT.

## Intraorale Piezo-Chirurgie.

DE Schweiz Monatsschr Zahnmed. 2004; 114(1):29-36

### ... Intraorale Piezo-Chirurgie.

Der Piezo-Effekt beschreibt eine physikalische Wechselwirkung, welche in der Medizin in unterschiedlichen Bereichen genutzt wird. In der Piezo-Chirurgie wird eine chirurgische Schneideleistung mit Ultraschalltechnologie bewirkt, welche Hart- von Weichgeweben unterscheidet. Mit dem vorliegenden Instrumentarium kann Knochen piezochirurgisch bearbeitet werden, ohne dass die benachbarten Weichgewebsstrukturen bei Berührung in Mitleidenschaft gezogen werden. Vier Beispiele:

- Präimplantologische Zahnentfernung unter maximaler Knochenschonung,



- Knochengewinnung zur periimplantären Transplantation,
- Sinus-lift-Präparation,

- und Freilegung des Nervus alveolaris inferior

demonstrieren den Wert der Piezo-Chirurgie im intraoralen Bereich. Diese Methode bietet eine bemerkenswerte Ergänzung des intraoralen Operationsspektrums.

#### ...✚ Intraoral Piezo-Surgery.

The Piezo "effect" describes a physical interaction, which is used in different fields of clinical medicine. An ultrasound technology results in the power of a surgical cut technique, which is able to distinguish between hard and soft tissue. With the presented instruments it is possible to treat bone mechanically in a piezo-surgical manner without hurting the surrounding soft tissues when touching them.

Four examples:

- Tooth extraction before implantation under minimal grinding of bone,
- Gaining bone for peri-implant transplantation,
- Preparation of Sinus Lift,
- Exposing the inferior alveolar nerve

demonstrate the use of Piezo-Surgery in the intraoral area. This method shows a remarkable addition to the intraoral operation techniques.

#### ...✚ Piezo-chirurgia intraorale.

L' "effetto" Piezo indica un'interazione fisica che viene utilizzata in differenti campi della medicina clinica. Proprio dalla tecnologia degli ultrasuoni deriva una tecnica chirurgica di taglio la quale è in grado di distinguere tra tessuti duri e molli. Con gli strumenti presentati è possibile trattare l'osso meccanicamente in modo piezo-chirurgico, senza ledere i tessuti molli circostanti in caso di contatto accidentale.

Quattro esempi:

- estrazione dentale pre-implantare con minima levigatura dell'osso,
- prelievo osseo per innesto pre-implantare,
- preparazione del rialzo del seno,
- trasposizione del nervo alveolare inferiore,

col fine di dimostrare l'utilizzo del Piezosurgery nelle aree intraorali. Questa metodica comporta un ampliamento notevole delle tecniche chirurgiche intraorali.

**Vercellotti T.**

## Technological characteristics and clinical indications of piezoelectric bone surgery.

**EN** Minerva Stomatol. 2004; 53(5):207-214

#### ...✚ Technological characteristics and clinical indications of piezoelectric bone surgery.

Piezoelectric bone surgery, also simply known as piezosurgery, is a new technique for osteotomy and osteoplasty utilizing an innovative ultrasonic surgical apparatus. This technique was created and developed in response to the need to reach major levels of precision and safety in bone surgery, as compared to that available by the usual manual and motorized instruments. The instrument which offers these results, known as the Mectron Piezosurgery Device, is characterized by piezoelectric ultrasonic vibrations of a frequency of 29 kHz and a range between 60/200 Hz. Due to their characteristics, the micro-vibrations allow a selective cut of only mineralized structures without damaging soft tissues, which remain undamaged even in case of accidental contact. The micrometric vibration ensures precise cutting action and at the same time maintains a blood-free site because of the physical phenomenon of cavitation. The micrometric vibration makes the instrument manageable and permits major interoperative control with a consequent increase in safety especially in anatomically difficult areas. The absence of macrovibrations makes the instrument more manageable and allows greater interoperative control with a significant increase in the cutting safety in the more difficult anatomical cutting zones. Given its innovative nature, piezosurgery distinguishes itself as being different from the conventional techniques utilised in bone surgery. Consequently, it requires different surgical skill. To master the right surgical skill it is essential to demonstrate an adequate learning curve.

→ **Caratteristiche tecniche ed indicazioni cliniche della chirurgia ossea piezoelettrica.**

La chirurgia ossea piezoelettrica, semplicemente conosciuta come piezosurgery, è una nuova tecnica per l'osteotomia e l'osteoplastica che utilizza un innovativo apparecchio chirurgico ad ultrasuoni. Questa tecnica è stata creata e sviluppata come risposta alla necessità di raggiungere livelli più alti di precisione e sicurezza in chirurgia ossea, rispetto a quelli disponibili con i tradizionali strumenti manuali e motorizzati. Lo strumento che offre tali risultati, conosciuto come Mectron Piezosurgery, è caratterizzato da vibrazioni ultrasoniche piezoelettriche ad una frequenza di 29 kHz ed un'ampiezza compresa tra 60Hz e 200Hz. Grazie a queste caratteristiche, le micro-vibrazioni permettono un taglio selettivo delle sole strutture mineralizzate senza danneggiare i tessuti molli, che rimangono integri anche in caso di contatto accidentale. La vibrazione micrometrica assicura una azione di taglio precisa e, allo stesso tempo, il fenomeno fisico della cavitazione permette di avere un campo esangue. La vibrazione micrometrica rende maneggevole lo strumento e permette un maggiore controllo intraoperatorio con una conseguente crescita della sicurezza di taglio specialmente in prossimità di strutture anatomiche complesse. L'assenza di macro-vibrazioni rende lo strumento più maneggevole e permette un maggiore controllo intraoperatorio con un significativo aumento della sicurezza di taglio nelle più complesse aree anatomiche. Data la propria natura innovativa, Piezosurgery si distingue essendo differente dalle tradizionali tecniche utilizzate in chirurgia ossea. Di conseguenza, richiede abilità chirurgiche differenti. Per possedere tali capacità è necessario sottoporsi ad un'adeguata curva di apprendimento.

**Boioli LT, Vercellotti T, Tecucianu JF.**

## La chirurgie piézoélectrique: Une alternative aux techniques classiques de chirurgie osseuse.

**FR** Inf Dent. 2004; 86(41):2887-2893

→ **La chirurgie piézoélectrique: Une alternative aux techniques classiques de chirurgie osseuse.**

La chirurgie osseuse piézoélectrique, dite piézochirurgie, est une technique qui permet de réaliser des ostéoplasties et des ostéotomies, grâce aux micro-vibrations d'inserts à fréquences ultrasoniques. Cette technique a été pensée par le Dr Vercellotti pour élargir les indications de la chirurgie osseuse, simplifier les protocoles chirurgicaux et améliorer la prédictibilité des résultats.

Actuellement, des fraises ou des scies sont utilisées pour ce type de chirurgies. En ce qui concerne les fraises, elles sont actionnées par un micromoteur et le praticien, en cours d'opération, doit s'opposer aux mouvements de réaction induits par le couple de rotation de l'instrument, en fournissant ainsi un effort supplémentaire. Ceci engendre une diminution de la sensibilité chirurgicale de l'opérateur, en particulier quand on rencontre des structures de différents degrés de minéralisation. Les scies produisent des macro-vibrations qui nécessitent également d'être contrecarrées lors de la réalisation du trait de coupe. Tout en garantissant une parfaite linéarité du trait, les scies ne permettent pas le contrôle de la profondeur de coupe, ce qui nécessite l'utilisation complémentaire de marteaux et de burins pour terminer l'incision.

Par opposition, l'effort requis pour obtenir un trait de coupe par piézochirurgie est bien moindre. Il en résulte ainsi une plus haute précision lors de l'utilisation de cette technique, qui permet de couper grâce aux micro-vibrations de l'insert. L'épaisseur du trait de coupe obtenu ne sera dépendante que des dimensions de l'insert utilisé, les macro-mouvements nuisibles de l'opérateur étant minimisés. Les fréquences utilisées permettent de n'être actif que sur les seuls tissus minéralisés, ce qui permet de réaliser la chirurgie osseuse de façon plus sûre, même à proximité de structures anatomiques à préserver, tels que des paquets vasculo-nerveux ou d'autres tissus mous. En effet, ceci permet de minimiser le risque de lésions sur ces structures, étant donné qu'elles sont insensibles aux fréquences utilisées. Il en résulte ainsi une technique de haute précision, avec une action sélective de coupe.

Une étude histologique a été menée pour observer les mécanismes de guérison tissulaire après la réalisation d'un trait de coupe piézoélectrique (22). L'étude, réalisée sur des chiens, a permis d'observer l'absence de signes de nécrose au niveau des surfaces de coupe et, par contre, des ostéocytes nucléés, synonymes du faible traumatisme occasionné par cette technique. Avant de se servir de la chirurgie piézoélectrique, il est fondamental d'acquérir la technique et de maîtriser l'instrument. Le geste chirurgical diffère des autres techniques de chirurgie osseuse, l'effet de coupe résultant des micro-vibrations de l'insert. Un parfait équilibre doit être trouvé entre la pression exercée et la vitesse de mouvement de l'insert. Une certaine dextérité manuelle est ainsi à acquérir.

**→ Piezoelectric surgery. An alternative to conventional bone-surgery techniques.**

Piezoelectric bone surgery, known as piezosurgery, is a technique that can be used to carry out osteotomies and osteoplasties thanks to the ultrasonic micro-vibrations of the inserts. This technique has been devised by Dr Vercellotti in order to broaden the indications of bone surgery, to simplify surgical protocols and improve the predictability of the results. At the moment, bone burs and saws are used for this type of surgery. The burs are operated by micromotors and the user must counter the reactive movements induced by the torque of the instrument, thus forcing him to make an additional effort. This lowers the surgeon's sensitivity, above all when structures with different degrees of mineralization are encountered. Similarly, saws produce macrovibrations that require resistance to be exerted while the cut is being made. Although saws ensure perfect linearity, they do not enable control of the depth of the cut, and this means that it is necessary to use additional instruments such as hammers and chisels to complete the incision.

When using the piezosurgery technique, on the other hand, the effort required to make a cut is very slight. This means that greater precision is achieved, guaranteed by the microvibrations of the insert. The thickness of the cut obtained will be determined solely by the thickness of the insert used, and the surgeon's macromovements will be minimal. The frequencies produce an effective cutting action only on the mineralised tissues, which makes for safer bone surgery, even in the proximity of anatomical structures to be preserved, such as vascular and nerve masses or other soft tissues. It is thus possible to minimise the risk of lesions to these structures, considering that they are not sensitive to the frequencies used. This gives rise to a high-precision technique, with a selective cutting action.

A histological study has enabled the healing mechanisms of the tissues following piezoelectric cutting to be studied. This study, carried out on dogs, showed that it was possible to note the absence of necrosis traces on the surface of the cut, and the presence of nucleated osteocytes, indicative of the only slightly traumatic effect of this technique.

Before using piezoelectric surgery it is essential to acquire the technique and to become familiar with the instruments. The surgeon's movements differ from those typical of other bone surgery techniques, and the cut is generated by the micro-vibrations of the insert. It is necessary to find and acquire a perfect balance between the pressure exerted and the speed of movement of the insert.

**→ La Chirurgia Piezoelettrica. Un'alternativa alle tecniche di chirurgia ossea tradizionali.**

La chirurgia ossea piezoelettrica, detta piezochirurgia, è una tecnica che permette di realizzare osteoplastiche ed osteotomie grazie alle micro-vibrazioni degli inserti a frequenze ultrasoniche. Questa tecnica è stata ideata dal Dr Vercellotti per ampliare le applicazioni della chirurgia ossea, semplificare i protocolli chirurgici e migliorare la possibilità di prevedere i risultati. Attualmente per questo tipo di chirurgia vengono utilizzate frese e seghe. Le prime sono azionate da un micromotore, e l'utilizzatore deve opporsi ai movimenti di reazione indotti dalla coppia di rotazione dello strumento, adoperando quindi uno sforzo supplementare. In questo modo la sensibilità chirurgica dell'operatore viene ridotta, soprattutto quando incontra strutture con differenti gradi di mineralizzazione.

Le seghe producono delle macro-vibrazioni che, allo stesso modo, richiedono una forza di resistenza durante l'esecuzione del taglio. Pur garantendone una perfetta linearità, le seghe non consentono il controllo della profondità del taglio, il che determina la necessità di utilizzare strumenti complementari come martelli e scalpelli per terminare l'incisione.

Al contrario, lo sforzo richiesto per eseguire un taglio in piezochirurgia è molto lieve, il che determina una maggiore precisione garantita dalle micro-vibrazioni dell'inserto. Lo spessore del taglio ottenuto sarà determinato solamente dallo spessore dell'inserto utilizzato, ed i macro-movimenti dell'operatore saranno minimi. Le frequenze utilizzate agiscono solo sui tessuti mineralizzati, garantendo una chirurgia ossea più sicura, anche in prossimità di strutture anatomiche da preservare, come fasci vascolo-nervosi o altri tessuti molli. Ciò permette di minimizzare il rischio di lesioni a tali strutture, essendo insensibili alle frequenze utilizzate. Ne scaturisce così una tecnica ad alta precisione, con un'azione di taglio selettiva.

Uno studio istologico ha permesso di osservare i meccanismi di guarigione dei tessuti dopo l'esecuzione di un taglio piezoelettrico. Lo studio, effettuato sui cani, ha permesso di notare l'assenza di tracce necrotiche sulla superficie del taglio, e la presenza di osteociti nucleati, sinonimo di lieve effetto traumatico di questa tecnica.

Prima di eseguire la chirurgia piezoelettrica è fondamentale acquisirne la tecnica e prendere dimestichezza con gli strumenti. Il movimento chirurgico si differenzia dalle altre tecniche di chirurgia ossea, ed il taglio è generato dalle micro-vibrazioni dell'inserto. È necessario trovare ed acquisire un perfetto equilibrio tra la pressione esercitata e la velocità di movimento dell'inserto.

Vercellotti T.

## La Chirurgia Ossea Piezoelettrica.

IT Il Dentista Moderno. 2003; 5:21-55

### Piezoelectric bone surgery.

This article aims at illustrating the origin, development and clinical advantages of piezoelectric surgery, a new, revolutionary bone cutting technique. First, the features of traditional instruments are described highlighting their limitations in terms of intraoperative precision and safety. Piezoelectric surgery, however, goes beyond these limits thanks to the physical characteristics of the mechanical action leading to osteotomy. Piezoelectric cutting can be defined as micrometric and selective in nature for it is not visible to the human eye (the cutting mechanical action is obtained thanks to the modulated, ultrasonic micro-vibration of only 60-200 mm of amplitude); it is selective for piezoelectric ultrasounds used at low frequency allow to cut mineralized tissue with great effectiveness, whilst they are inert on soft tissue. Thanks to these and other physical features, piezoelectric cutting offers a number of clinical advantages, such as cutting precision, safe performance and excellent intraoperative visibility. A number of histological results are also presented from the wealth of multidisciplinary scientific research that has characterized the development and evolution of this young surgical technique from the start. Dental indications are presented, such as, for example, piezoelectric impacted or ankylosed root extraction techniques, and socket debridement for immediate post-extraction implant placement. Lastly, operative protocols for periodontal surgery, ridge expansion and maxillary sinus lift are also detailed.

### La Chirurgia ossea piezoelettrica.

Lo scopo di questo articolo è illustrare l'origine, lo sviluppo ed i vantaggi clinici della chirurgia piezo-elettrica, una nuova, rivoluzionaria tecnica di taglio dell'osso. Prima di tutto, le caratteristiche degli strumenti tradizionali sono descritte evidenziandone i limiti in termini di precisione intraoperatoria e sicurezza. La chirurgia piezoelettrica, tuttavia, si spinge oltre tali limiti grazie alle caratteristiche fisiche dell'azione meccanica che produce l'osteotomia. Il taglio piezoelettrico può essere definito come micrometrico e selettivo non essendo visibile ad occhio umano (l'azione di taglio meccanica si ottiene grazie alle micro-vibrazioni ultrasoniche modulate caratterizzate da un'ampiezza di soli 60-200 mm); selettivo perché gli ultrasuoni piezoelettrici, usati a basse frequenze, permettono di tagliare tessuti mineralizzati con grande efficacia, nonostante siano inerti sui tessuti molli. Grazie a queste ed altre caratteristiche fisiche, il taglio piezoelettrico offre una serie di vantaggi clinici come, ad esempio, la precisione di taglio, prestazioni sicure ed una visibilità intraoperatoria eccellente. Sono inoltre presentati una serie di risultati istologici derivanti dalla profonda ricerca scientifica multidisciplinare che ha caratterizzato lo sviluppo e l'evoluzione di questa nuova tecnica chirurgica sin dagli inizi. Sono descritte alcune applicazioni cliniche come, ad esempio, tecniche piezoelettriche di estrazione di radici incluse o anchilosate, e debridement delle tasche per l'inserimento immediato post-estrazione di un impianto. Infine, protocolli operativi per chirurgia parodontale, espansione di cresta e rialzo del seno mascellare sono esposti nel dettaglio.

## HISTOLOGICAL ADVANTAGES

Sohn DS, Lee JK, An KM, Shin HI.

## Histomorphometric evaluation of mineralized cancellous allograft in the maxillary sinus augmentation: a 4 case report.

EN Implant Dent. 2009 Apr;18(2):172-81.

### Histomorphometric evaluation of mineralized cancellous allograft in the maxillary sinus augmentation: a 4 case report.

**Purpose:** The aim of this article is to report the histomorphometric analysis and clinical study of mineralized cancellous bone allografts in maxillary sinus augmentation procedures in 4 cases.

**Materials and Methods:** Sinus bone augmentation, using a piezoelectric device and mineralized cancellous allografts, was performed in 3 patients. After an average of about 8 months of healing, a trephine core sample was gained from the lateral

windows area for histomorphometric analysis. The mineralized cancellous allografts demonstrated normal healing of hard tissues.

**Results:** Upon reentry for dental implant placement or secondary surgery, the graft materials showed hard bony structures within the maxillary sinus. Histomorphometric analysis of the cores revealed an average vital new bone content of 17.88%.

**Conclusion:** Mineralized cancellous allografts showed favorable bone regeneration histologically and was clinically useful in augmenting bone volume for implant placement in the sinus bone graft.

→ **Valutazione istomorfometrica dell'innesto alloplastico di osso spongioso mineralizzato nel rialzo del seno mascellare: 4 casi clinici.**

**Scopo:** Lo scopo del presente articolo è di riferire l'analisi istomorfometrica e lo studio clinico di innesti alloplastici di osso spongioso mineralizzato nella procedura di rialzo del seno mascellare in 4 casi.

**Materiali e metodi:** Su 3 pazienti è stato eseguito il rialzo del seno mascellare utilizzando un dispositivo piezoelettrico e innesti alloplastici di osso spongioso mineralizzato. Dopo un tempo medio di guarigione di circa 8 mesi, è stato ottenuto un campione osseo con fresa carotatrice dall'area della finestra laterale per l'analisi istomorfometrica. Gli innesti alloplastici di osso spongioso mineralizzato hanno dimostrato la normale guarigione dei tessuti duri.

**Risultati:** A seguito del rientro per l'inserimento dell'impianto dentale o per l'intervento chirurgico secondario, il materiale da innesto ha mostrato strutture ossee dure nell'ambito del seno mascellare. L'analisi istomorfometrica delle biopsie ossee ha rivelato un contenuto medio vitale di osso neoformato pari al 17,88%.

**Conclusioni:** Gli innesti alloplastici di osso spongioso mineralizzato hanno dimostrato istologicamente una rigenerazione ossea favorevole e ciò è stato clinicamente utile per aumentare il volume osseo per l'inserimento di impianti nell'innesto osseo del seno mascellare.

Stübinger S, Goethe JW.

## Bone Healing After PIEZOSURGERY® and its Influence on Clinical Applications.

EN Journal of Oral and Maxillofacial Surgery 2007 Sep;65(9):39.e7-39.e8.

→ **Bone Healing After PIEZOSURGERY® and its Influence on Clinical Applications.**

**Statement:** Osteotomies are well-established procedures in oral and maxillofacial surgery for either corrective measures or for gaining access to subjacent hard and soft tissues. Yet surgical reconstruction of bony defects can often be very challenging as thin and fragile bony structures are especially prone to fracture due to bulky cutting tips or massive application of pressure by conventional mechanical instruments. By employing the new technique of PIEZOSURGERY® such complications can be overcome. It was the aim of this animal study to analyse the bone remodelling process after ultrasound osteotomy in the sheep tibia under functional loading after 8 and 12 weeks and to evaluate its impact on clinical applications.

**Materials and Methods:** In 12 sheep the PIEZOSURGERY® device (Mectron, Italy) was used to perform a midshaft osteotomy of the tibia diaphysis. The instrument operates with modulated ultrasound and thereby generates micromovements between 60 and 200 mm/sec. Physiological sodium chloride solution of approx. 4°C was used as an irrigant. For all osteotomies bone saw OT7 with parameters mode boosted burst c and pump 5 were used according to the manufacturer's recommendation. All osteotomies were performed by one surgeon in a latero-lateral movement as well as in a turning guidance around the bone.

**Method of Data Analysis:** After 2 and 3 months specimen were evaluated by radiographic and histologic analysis (toluidin-blue-staining, fuchsin-vitalstaining). A complete, semi-quantitative and histomorphometrical evaluation was undertaken including fluorochromatic stainings indicative for bone remodeling. Data were compared to results gained by analogous experiments performed with other osteotomy techniques.

**Results:** Piezoelectric osteotomy permitted a micrometric, selective cut and a clear surgical site by the cavitation effect created by irrigation/cooling solution and oscillating tip. No excessive bleeding was encountered. The evaluation of the PIEZOSURGERY® specimen proved 8 weeks as well as 12 weeks after surgery an ingrowth of vital bone-forming tissue into the osteotomy gap. The remodelling in the compact bone was undisturbed and the osteotomy gap was filled with new bone. Additional radiological findings supported these findings. The bone fragments were completely healed, the bone marrow cavity restored as well as the external callus formation was subsided undergoing piezoelectric surgery. In general bone healing was faster than known from conventional methods.

**Conclusion:** PIEZOSURGERY® definitely enhances handling of delicate structures in the oral and maxillofacial region. Concerning osteotomies of thin and fragile bones, application of ultrasound is assessed to be superior to other mechanical

instruments, because of easy handling, efficient bone ablation and minimal accidental harm to adjacent soft tissue structures. As bone healing is not disturbed by the PIEZOSURGERY®, but even seems to be improved, this method will have a major influence on new minimally invasive bone surgery techniques with special regard to biomechanics.

→ **Guarigione ossea a seguito di chirurgia con PIEZOSURGERY® e sua influenza sulle applicazioni cliniche.**

**Obiettivo:** Le osteotomie sono procedure affermate in chirurgia orale e maxillo-facciale sia come misure correttive che per ottenere l'accesso ai tessuti molli e duri sottiacenti. Tuttavia la ricostruzione chirurgica di difetti ossei può essere talvolta molto difficoltosa, poiché le strutture ossee sottili e fragili sono particolarmente predisposte alla frattura, a causa delle punte da taglio ingombranti o della forte pressione esercitata dagli strumenti meccanici convenzionali. Tali complicazioni possono essere superate mediante l'impiego della nuova tecnica chirurgica piezoelettrica. Lo scopo di questo studio animale è stato di analizzare il processo di rimodellamento osseo a seguito di osteotomia ultrasonica su tibia di pecora sotto carico funzionale dopo 8 e 12 settimane e di valutare il suo impatto sulle applicazioni cliniche.

**Materiali e Metodi:** Il dispositivo PIEZOSURGERY® (Mectron, Italia) è stato impiegato su 12 pecore per eseguire un'osteotomia diafisaria tibiale. Lo strumento opera con ultrasuoni modulati e pertanto genera micromovimenti compresi tra 60 e 200 mm/s. Quale irrigante è stata impiegata una soluzione fisiologica di cloruro di sodio alla temperatura di circa 4°C. Per tutte le osteotomie è stata utilizzata la sega ossea OT7 con le modalità boosted burst C e pompa 5, in base alle raccomandazioni del fabbricante. Tutte le osteotomie sono state eseguite da un chirurgo con movimento latero-laterale, così come con movimento rotatorio attorno all'osso.

**Metodo di analisi dei dati:** I campioni sono stati valutati dopo 2 e 3 mesi mediante esame radiografico e istologico (coloranti blu di toluidina, fucsina vitale). È stata eseguita una valutazione completa, semiquantitativa e istomorfometrica, incluse le colorazioni fluorocromatiche indicative di rimodellamento osseo. I dati sono stati messi a confronto con quelli ottenuti tramite esperimenti analoghi eseguiti con altre tecniche per osteotomia.

**Risultati:** L'osteotomia piezoelettrica ha permesso l'esecuzione di un taglio selettivo, micrometrico e di avere un sito chirurgico pulito grazie all'effetto di cavitazione creato dalla soluzione irrigante/di raffreddamento e la punta oscillante. Non è stato osservato sanguinamento eccessivo. La valutazione del campione ottenuto dopo chirurgia con PIEZOSURGERY® ha dimostrato, sia a 8 sia a 12 settimane dopo l'intervento, una ricrescita di tessuto osseo vitale nel gap creato dall'osteotomia. Il rimodellamento nell'osso compatto era indisturbato e il gap creato dall'osteotomia è stato riempito con osso neoformato. Tali risultati sono stati confermati da ulteriori reperti radiologici. I frammenti ossei erano completamente guariti, la cavità midollare era stata ripristinata, e la formazione del callo osseo esterno era attenuata grazie alla chirurgia ossea piezoelettrica. In generale, la guarigione ossea è stata più rapida rispetto ai dati riportati per i metodi convenzionali.

**Conclusioni:** La chirurgia con PIEZOSURGERY® aumenta decisamente la manipolazione di strutture delicate nel cavo orale e nella regione maxillo-facciale. Per quanto concerne le osteotomie di ossa sottili e fragili, l'applicazione di ultrasuoni si è rivelata superiore ad altri strumenti meccanici per la facilità di manipolazione, l'efficiente ablazione ossea e il danno accidentale minimo ai tessuti molli adiacenti. Poiché la guarigione ossea non è disturbata dalla chirurgia con PIEZOSURGERY®, ma anzi sembra migliorata, questo metodo avrà un'enorme influenza sulle tecniche chirurgiche minimamente invasive, specialmente rispetto alla biomeccanica.

Gleizal A, Li S, Pialat JB, Béziat JL.

## Transcriptional expression of calvarial bone after treatment with low-intensity ultrasound: An in vitro study.

EN Ultrasound Med Biol. 2006; 32(10):1569-1574

→ **Transcriptional expression of calvarial bone after treatment with low - intensity ultrasound: An in vitro study.**

The capacity to reossify a calvarial bone defect is very small in mature animals and in humans greater than 2 y of age. The clinical treatment of injured tissue sites of bones by low-intensity pulsed ultrasound is widespread, but little is known about the precise effects of ultrasound on the fundamental processes that promote repair and regeneration. In this study, we used real-time polymerase chain reaction (RT-PCR) to investigate the expression of osteogenesis-associated genes after stimulation by low-intensity ultrasound in adult mouse osteoblast from the parietal calvaria. The gene associated with the Runx2 pathway had notably higher levels after 1, 2 and 3 days of stimulation. Therefore, low-intensity ultrasound seems to have an effect on the transcriptional gene expression of the calvarial bone in vitro.

➤ **Espressione di trascrizione dell'osso calvariale dopo un trattamento con ultrasuoni a bassa intensità: uno studio in vitro.**

La capacità di riossificazione di un difetto dell'osso calvariale è molto scarsa sia in animali adulti sia negli umani che abbiano superato i 2 anni di età. Il trattamento clinico di siti ossei difettosi grazie ad ultrasuoni modulati a bassa intensità è molto diffuso, ma si sa ben poco sugli effetti precisi degli ultrasuoni sul fondamentale processo che promuove riparazione e rigenerazione. In questo studio, abbiamo utilizzato una reazione a catena della polimerasi in tempo reale (RT-PCR) per esaminare l'espressione dei geni associati all'osteogenesi dopo la stimolazione con ultrasuoni a bassa intensità su osteoblasti di calvaria parietale di topo adulto. Il gene associato al fattore di trascrizione Runx2 possiede livelli notevolmente più alti dopo 1,2 e 3 giorni di stimolazione. Perciò, gli ultrasuoni a bassa intensità sembra abbiano un effetto sull'espressione del gene di trascrizione dell'osso calvariale in vitro.

Vercellotti T, Nevins ML, Kim DM, Nevins M, Wada K, Schenk RK, Fiorellini JP.

**Osseous Response following Resective Therapy with a Piezosurgery®.**

EN Int J Periodontics Restorative Dent. 2005; 25(6):543-549

➤ **Osseous Response following Resective Therapy with a Piezosurgery®.**

A piezoelectric instrument vibrating in the ultrasonic frequency range was investigated for its potential use in periodontal resective therapy. The rate of postoperative wound healing (baseline and 14, 28, and 56 days after surgery) in a dog model following surgical ostectomy and osteoplasty was the marker used to compare the efficacy of this instrument (PS) with a commonly used carbide bur (CB) or a diamond bur (DB). The surgical sites treated by CB or DB lost bone, in comparison to baseline measurements, by the 14th day, while the surgical sites treated by PS revealed a gain in the bone level. By day 28, the surgical sites treated by all three instruments demonstrated an increased bone level and regeneration of cementum and periodontal ligament. However, by day 56, the surgical sites treated by CB or DB evidenced a loss of bone, versus a bone gain in the PS-treated sites. Thus, it appears that PS provided more favourable osseous repair and remodeling than CB or DB when surgical ostectomy and osteoplasty procedures were performed. Therefore, PS could be regarded as being efficacious for use in osseous surgery.

➤ **Risposta ossea in seguito a terapia resettiva con Piezosurgery®.**

Un dispositivo piezoelettrico caratterizzato da vibrazioni nel range di frequenza ultrasonica è stato studiato per individuare il suo potenziale utilizzo nella terapia resettiva parodontale. Il tasso di guarigione delle ferite post-operatorie (principio e 14, 28, e 56 giorni dopo l'operazione chirurgica) di un cane, sul quale sono state eseguite tecniche di ostectomia ed osteoplastica, è stato il punto di riferimento per la comparazione dell'efficacia di questo strumento (PS) con una comune fresa in carburo (CB) o una fresa diamantata (DB). I siti trattati chirurgicamente con CB o DB evidenziano una perdita di osso, rispetto alla misurazione iniziale, al quattordicesimo giorno, mentre i siti chirurgici trattati con PS hanno rilevato una crescita nel livello osseo. Al ventottesimo giorno, i siti chirurgici trattati con tutti e tre gli strumenti hanno rivelato un aumento del livello osseo ed una rigenerazione del cemento e del legamento parodontale. Tuttavia, al cinquantaseiesimo giorno, i siti chirurgici trattati con CB o DB hanno evidenziato una perdita ossea, contro una crescita ossea nei siti trattati con PS. Sembra così che PS abbia fornito una rigenerazione ed una modellazione ossea più favorevole rispetto a CB o DB in seguito all'esecuzione di tecniche chirurgiche di ostectomia ed osteoplastica. Pertanto PS potrebbe essere ritenuto efficace in chirurgia ossea.

Stoetzer M, Felgenträger D, Kampmann A, Schumann P, Rucker M, Gellrich NC, von See C

## Effects of a new piezoelectric device on periosteal microcirculation after subperiosteal preparation.

EN Microvasc Res. 2014 Jul;94:114-8.

### ⇨ Effects of a new piezoelectric device on periosteal microcirculation after subperiosteal preparation.

**Introduction:** Subperiosteal preparation using a periosteal elevator leads to disturbances of local periosteal microcirculation. Soft-tissue damage can usually be considerably reduced using piezoelectric technology. For this reason, we investigated the effects of a novel piezoelectric device on local periosteal microcirculation and compared this approach with the conventional preparation of the periosteum using a periosteal elevator.

**Materials and Methods:** A total of 20 Lewis rats were randomly assigned to one of two groups. Subperiosteal preparation was performed using either a piezoelectric device or a periosteal elevator. Intravital microscopy was performed immediately after the procedure as well as three and eight days postoperatively. Statistical analysis of microcirculatory parameters was performed offline using analysis of variance (ANOVA) on ranks ( $p < 0.05$ ).

**Results:** At all time points investigated, intravital microscopy demonstrated significantly higher levels of periosteal perfusion in the group of rats that underwent piezosurgery than in the group of rats that underwent treatment with a periosteal elevator.

**Conclusion:** The use of a piezoelectric device for subperiosteal preparation is associated with better periosteal microcirculation than the use of a conventional periosteal elevator. As a result, piezoelectric devices can be expected to have a positive effect on bone metabolism.

### ⇨ Gli effetti di un nuovo dispositivo piezoelettrico sulla microcircolazione periostale in seguito a preparazione subperiostale.

**Introduzione:** La preparazione subperiostale tramite l'uso di scollaperiostio provoca disturbi della microcircolazione periostale locale. Il danno ai tessuti molli può solitamente essere considerevolmente ridotto utilizzando la tecnologia piezoelettrica. Per questo motivo, abbiamo studiato gli effetti di un nuovo dispositivo piezoelettrico sulla microcircolazione periostale locale e confrontato l'approccio con la preparazione tradizionale del periostio utilizzando uno scollaperiostio tradizionale.

**Materiali e Metodi:** Un totale di 20 topi Lewis è stato assegnato casualmente a uno dei due gruppi. La preparazione subperiostale è stata eseguita utilizzando un dispositivo piezoelettrico o un scollaperiostio. La microscopia intravitale è stata eseguita immediatamente dopo la procedura, nonché tre e otto giorni dopo l'intervento. L'analisi statistica dei parametri del microcircolo è stata eseguita in modalità offline con l'analisi della varianza (ANOVA) a ranghi ( $p < 0,05$ ).

**Risultati:** In tutti i periodi di tempo esaminati, la microscopia intravitale ha mostrato livelli significativamente più elevati di perfusione periostale nel gruppo di topi che hanno subito la piezochirurgia, rispetto al gruppo di topi sottoposti a trattamento con elevazione periostale.

**Conclusioni:** L'uso di un dispositivo piezoelettrico per la preparazione subperiostale è associato a una migliore microcircolazione periostale rispetto all'uso di un elevatore periostale convenzionale. Di conseguenza, ci si aspetta che i dispositivi piezoelettrici abbiano un effetto positivo sul metabolismo osseo.

von See C, Gellrich NC, Rucker M, Kokemüller H, Kober H, Stöver E.

## Investigation of perfusion in osseous vessels in close vicinity to piezoelectric bone cutting.

EN Br J Oral Maxillofac Surg. 2012 Apr;50(3):251-5.

### ⇨ Investigation of perfusion in osseous vessels in close vicinity to piezoelectric bone cutting.

Cutting bones by piezosurgery leads to failure of perfusion at the site of the osteotomy, the cause of which cannot be identified immediately. Among other things the formation of vascular thrombi by the transmission of oscillations from the piezoelectric unit to the bone may be responsible. We used three output levels of oscillation that were predefined by the system. The outer cortical bone of the calvaria of rats ( $n=24$ ) was removed horizontally and the intraosseous vessels exposed at the surface of the osteotomy. The blood flow was then examined repeatedly using intravital fluorescence microscopy. To calculate the transmission of oscillations to the bone, the spatial oscillation frequency of each calvarium and the contact pressure during removal of bone in vitro ( $n=18$ ) were also examined. After removal of the bone there was constant blood



flow at all three levels of oscillation output. In no case did an individual vessel seem to be occluded. The excitation oscillation of the bone was established at 2000 Hz in all spatial directions, irrespective of the predefined oscillation output. The application of piezosurgery does not cause the formation of vascular thrombi in the bone. This probably results from the oscillation damping properties of bone.

→ **Indagine di perfusione in vasi ossei in prossimità dell'incisione ossea piezoelettrica.**

L'incisione ossea con piezochirurgia conduce al fallimento della perfusione nel sito dell'osteotomia, le cui cause non possono essere immediatamente identificate. Tra le altre cose, può essere responsabile la formazione di trombi vascolari mediante la trasmissione di oscillazioni dall'unità piezoelettrica all'osso. Sono stati utilizzati tre livelli di uscita di oscillazioni, predefiniti dal sistema. L'osso corticale esterno della volta cranica dei topi (n = 24) è stato rimosso in orizzontale e i vasi intra-ossei esposti alla superficie dell'osteotomia. Il flusso del sangue è stato, quindi, esaminato utilizzando ripetutamente microscopia a fluorescenza intravitale. Per calcolare la trasmissione di oscillazioni all'osso, sono state esaminate la frequenza di oscillazione spaziale di ogni volta cranica e la pressione di contatto durante la rimozione dell'osso in vitro (n= 18). Dopo la rimozione dell'osso, si è riscontrato un costante flusso sanguigno in tutti e tre i livelli di uscita di oscillazione. In nessun caso un singolo vaso è risultato occluso. L'oscillazione di eccitazione dell'osso è stata stabilita a 2.000 Hz in tutte le direzioni spaziali, a prescindere dall'uscita di oscillazione predefinita. L'applicazione della piezochirurgia non ha provocato la formazione di trombi vascolari nell'osso. Ciò probabilmente è il risultato delle proprietà di smorzamento delle oscillazioni dell'osso.

→ **IMPLANT SITE PREPARATION**

Vercellotti T , Corrias D, Russo C, Carossa S, Schierano G.

**Studio preliminare della perdita ossea marginale in 156 impianti in titanio posizionati con preparazione a ultrasuoni del sito implantare mediante Piezosurgery® (UISP): follow-up di quattro anni.**

■ Minerva Stomatologica – 2014 Apr. vol. 63 suppl. 1 al n. 4 - 232.

→ **Preliminary study of marginal bone loss of 156 titanium implants placed with ultrasonic implant site preparation with Piezosurgery® (UISP): four years follow-up.**

**Aim:** marginal bone level is considered a criterion for implant success. The use of titanium implants may incur in a peri-implant infection and in a marked marginal bone loss. The aim of the present study was to evaluate implant survival and radiographic marginal bone loss around titanium dental implants placed with Ultrasonic Implant Site Preparation (UISP) after 4 years of function.

**Materials and Methods:** A total of 28 totally and partially edentulous patients were rehabilitated with 156 titanium implants (100 Speedy TiUnite™, Nobel Biocare AB, Agrate Brianza (MI), Italy and 56 Osseotite®, Biomet 3i, Vicenza, Italy) and fixed prosthetic rehabilitations. All implants were placed with Ultrasonic Implant Site Preparation (UISP) with Piezosurgery® using two-stage procedure in native bone. A total of 17 single, 38 partial and 6 full arch rehabilitations were delivered. Marginal bone loss at mesial and distal aspects was measured on intra-oral paralleling digital radiographies, taken to the impression phase and after 4 years of function, as the difference between baseline (distance from implant/transfert junction [IT] to the first bone contact [To] and bone level after 4 years of function (distance from implant/abutment junction [IA] to the bone contact [T1]). The formula used was: Periimplant bone loss (To/T1) = IA/T1 – IT/To. Marginal bone loss was related to different variables: gender, jaws, bone quality, implant surface, connection and diameter and type of rehabilitation. Statistical analysis was carried out using SAS 9.0 a P-value less than 0,05 was considered the threshold for statistical significance.

**Result:** No operative complications were reported. Three implants (1,92%) were removed at the second surgery stage, with a overall Survival Rate (SR) of 98,08% after four years of function. The mean marginal bone loss was 0,52 +/- 0,33 mm (0,51 +/- 0,35 at mesial aspect and 0,53 +/- 0,35 mm at distal aspect). Maxilla (0,52 +/- 0,32 mm) and mandible (0,52 +/- 0,35 mm) was almost the same. Statistical analysis showed a significantly greater bone loss in male as compared with female both inmaxilla and in mandible full arch than maxilla and in maxilla Osseotite® surface than mandible.

**Conclusions:** Ultrasonic Implant Site Preparation with Piezosurgery® (UISP) can be considered a valid technique for implant placement, showing a Survival Rate (SR) and a mean marginal bone loss comparable to drilling surgery technique.

••• Studio preliminare della perdita ossea marginale in 156 impianti in titanio posizionati con preparazione a ultrasuoni del sito implantare mediante Piezosurgery® (UISP): follow-up di quattro anni.

**Scopo:** Il livello dell'osso marginale è considerato un criterio di successo per l'impianto. L'uso di impianti in titanio può comportare l'infezione del peri-impianto e una marcata perdita ossea marginale. Lo scopo del presente studio è stato valutare la sopravvivenza dell'impianto e la perdita ossea marginale radiografica intorno a impianti dentali in titanio posizionati mediante preparazione del sito implantare con ultrasuoni (UISP), dopo 4 anni di funzionamento.

**Materiali e metodi:** Un totale di 28 pazienti totalmente e parzialmente edentuli sono stati riabilitati con 156 impianti in titanio (100 Speedy TiUnite™, Nobel Biocare AB, Agrate Brianza (MI), Italia e 56 OSSEOTITE®, Biomet 3i, Vicenza, Italia) e riabilitazioni protesiche fisse. Tutti gli impianti sono stati inseriti tramite preparazione del sito implantare con ultrasuoni (UISP) utilizzando Piezosurgery®, con una procedura a due fasi nell'osso nativo. È stato conseguito un totale di 17 riabilitazioni singole, 38 parziali e 6 riabilitazioni di arcata piena. La perdita ossea marginale agli aspetti mesiali e distali è stata misurata su radiografie digitali di parallelismo intra-orale acquisite per la fase di impressione e dopo 4 anni di funzionamento, così come la differenza tra linea basale (distanza da impianto/giunzione di trasferimento [IT] al primo contatto con l'osso [To]) e livello osseo dopo 4 anni di funzionamento (distanza da impianto/giunzione di moncone [IA] al contatto con l'osso [T1]). La formula utilizzata è stata: Perdita di osso peri-implantare (To / T1) = IA / T1 - IT / To. La perdita di osso marginale è risultata associata a diverse variabili: sesso, mascelle, qualità dell'osso, superficie implantare, connessione, diametro e tipo di riabilitazione. L'analisi statistica è stata effettuata utilizzando SAS 9.0. Un valore di P inferiore a 0,05 è stato considerato la soglia di significatività statistica.

**Risultato:** Non sono state segnalate complicanze operatorie. Tre impianti (1,92%) sono stati rimossi nella seconda fase dell'intervento, con un tasso di sopravvivenza globale (SR) del 98,08% dopo quattro anni di funzionamento. La perdita di osso marginale media è stata di 0,52 +/- 0,33 mm (0,51 +/- 0,35 all'aspetto mesiale e 0,53 +/- 0,35 mm a quello distale). Per la mascella (0,52 +/- 0,32 mm) e la mandibola (0,52 +/- 0,35 mm) la perdita è risultata quasi la stessa. L'analisi statistica ha mostrato una maggiore perdita ossea significativa nei maschi rispetto alle femmine, sia nell'arcata mascellare piena che in quella mandibolare rispetto alla mascella, che nella superficie OSSEOTITE® mascellare rispetto alla mandibola.

**Conclusioni:** La preparazione del sito implantare con ultrasuoni mediante Piezosurgery® (UISP) può essere considerata una valida tecnica per il posizionamento dell'impianto, in quanto mostra un tasso di sopravvivenza (SR) e una perdita media di osso marginale paragonabile alla tecnica chirurgica di perforazione.

da Silva Neto UT, Joly JC, Gehrke SA.

## Clinical analysis of the stability of dental implants after preparation of the site by conventional drilling or piezosurgery.

EN Br J Oral Maxillofac Surg. 2014 Feb;52(2):149-53.

••• Clinical analysis of the stability of dental implants after preparation of the site by conventional drilling or piezosurgery.

We used resonance frequency analysis to evaluate the implant stability quotient (ISQ) of dental implants that were installed in sites prepared by either conventional drilling or piezoelectric tips. We studied 30 patients with bilateral edentulous areas in the maxillary premolar region who were randomised to have the implant inserted with conventional drilling, or with piezoelectric surgery. The stability of each implant was measured by resonance frequency analysis immediately after placement to assess the immediate stability (time 1) and again at 90 days (time 2) and 150 days (time 3). In the conventional group the mean (SD) ISQ for time 1 was 69.1 (6.1) (95% CI 52.4-77.3); for time 2, 70.7 (5.7) (95% CI 60.4-82.8); and for time 3, 71.7 (4.5) (95% CI 64.2-79.2). In the piezosurgery group the corresponding values were: 77.5 (4.6) (95% CI 71.1-84.3) for time 1, 77.0 (4.2) (95% CI, 69.7-85.2) for time 2, and 79.1 (3.1) (95% CI 74.5-87.3) for time 3. The results showed significant increases in the ISQ values for the piezosurgery group at each time point (p=0.04). The stability of implants placed using the piezoelectric method was greater than that of implants placed using the conventional technique.

••• Analisi cliniche della stabilità di impianti dentali dopo la preparazione del sito mediante perforazione convenzionale o piezochirurgia.

È stata usata l'analisi della frequenza di risonanza per valutare il quoziente di stabilità di impianto (ISQ) per impianti dentali installati in siti preparati mediante perforazione tradizionale o punte piezoelettriche. Sono stati studiati 30 pazienti con aree edentule bilaterali nella regione premolare mascellare scelti in modo casuale per essere sottoposti a inserimento di impianto mediante perforazione convenzionale o chirurgia piezoelettrica. La stabilità di ciascun impianto è stata misurata

mediante l'analisi della frequenza di risonanza immediatamente dopo il posizionamento per valutare la stabilità immediata (tempo 1), a 90 giorni (tempo 2) e a 150 giorni (tempo 3). Nel gruppo convenzionale la media (SD) di ISQ per il tempo 1 è stata 69,1 (6,1) (95% CI 52,4 - 77,3); per il tempo 2, 70,7 (5,7) (95% CI 60,4 - 82,8) e per il tempo 3, 71,7 (4,5) (95% CI 64,2 - 79,2). Nel gruppo di piezochirurgia i valori corrispondenti sono stati: 77,5 (4,6) (95% CI 71,1 - 84,3) per il tempo 1, 77,0 (4,2) (95% CI, 69,7 - 85,2) per il tempo 2 e 79,1 (3,1) (95% CI 74,5 - 87,3) per il tempo 3. I risultati hanno mostrato significativi aumenti di ISQ per il gruppo di piezochirurgia in ogni tempo di misurazione ( $p = 0,04$ ). La stabilità degli impianti posizionati utilizzando il metodo piezoelettrico è risultata superiore a quella degli impianti posizionati con la tecnica tradizionale.

Gandhi SA, Baker JA, Bairam L, Kim HI, Davis EL, Andreana S.

## Primary stability comparison using piezoelectric or conventional implant site preparation systems in cancellous bone: a pilot study.

EN Implant Dent. 2014 Feb;23(1):79-84.

### Primary stability comparison using piezoelectric or conventional implant site preparation systems in cancellous bone: a pilot study.

**Purpose:** This study compares implant primary stability achieved in cancellous bone after placement in piezoelectric prepared sites versus conventionally drilled sites.

**Materials and Methods:** Four bovine ribs were randomly assigned and placed in a water bath at 36.5 °C. Five sites per rib (total  $n = 20$  sites) were prepared using piezoelectric system (test) or conventional drills (control) with twenty 10 x 3.6-mm Implantium implants placed. Using Osstell Mentor quantitative analysis, 5 resonance frequency analysis [implant stability quotient {ISQ}] values per implant were recorded at 5 locations for a total of 100 measurements.

**Results:** Independent t test analysis indicated significant difference in primary stabilities between groups:  $t(17) = 2.637$ ,  $P = 0.017$ , with equal variance assumption satisfied ( $P = 0.196$ ). Examination of means indicated a higher mean ISQ for piezoelectric than for conventional: 58.9 (+8.55) versus 49.2 (+7.33), respectively. Analysis of variance indicated a significant difference in mean ISQ value by rib. Tukey test indicated significantly higher ISQ values for rib A (test) than ribs B, C (control), and D (test).

**Conclusion:** Implant site preparation using the piezoelectric system gives higher implant primary stability in cancellous bone. However, variations in quality across bones may have affected the results.

### Confronto di stabilità primaria mediante sistemi di preparazione del sito implantare piezoelettrici o convenzionali nell'osso spongioso: uno studio pilota.

**Oggetto:** Il presente studio confronta la stabilità primaria di un impianto ottenuta nell'osso spongioso in seguito a posizionamento in siti preparati con metodo piezoelettrico contro siti perforati convenzionalmente.

**Materiali e metodi:** Quattro costate bovine sono state assegnate in modo casuale e poste in un bagno di acqua a 36,5 °C. Cinque siti per costata (totale  $n = 20$  siti) sono stati preparati con sistema piezoelettrico (test) o frese tradizionali (controllo) per un totale di venti impianti "Implantium" di 10 x 3,6 mm posizionati. Tramite l'analisi quantitativa Osstell Mentor, sono stati registrati 5 valori di analisi della frequenza di risonanza [quoziente di stabilità di impianto {ISQ}] per impianto in 5 posizioni, per un totale di 100 misurazioni.

**Risultati:** L'analisi del test t indipendente indica una significativa differenza nella stabilità primaria tra i gruppi:  $t(17) = 2,637$ ,  $P = 0,017$ , con ipotesi di uguale varianza soddisfatta ( $P = 0,196$ ). L'esame delle medie ha indicato una media di ISQ più elevata per il gruppo piezoelettrico rispetto a quello convenzionale: rispettivamente, 58,9 (+ 8,55) contro 49,2 (+ 7,33). L'analisi della varianza ha indicato una differenza significativa nel valor medio di ISQ per costata. Il test di Tukey ha indicato valori significativamente più elevati di ISQ per le costate A (test) rispetto a quelle B, C (controllo) e D (test).

**Conclusioni:** La preparazione del sito implantare utilizzando il sistema piezoelettrico conferisce maggiore stabilità primaria di impianto nell'osso spongioso. Tuttavia, le variazioni di qualità delle ossa possono avere influenzato i risultati.

Vercellotti T, Stacchi C, Russo C, Rebaudi A, Vincenzi G, Pratella U, Baldi D, Mozzati M, Monagheddu C, Sentineri R, Cuneo T, Di Alberti L, Carossa S, Schierano G.

## Ultrasonic implant site preparation using piezosurgery: a multicenter case series study analyzing 3,579 implants with a 1- to 3-year follow-up.

EN Int J Periodontics Restorative Dent. 2014 Jan-Feb;34(1):11-8.

### Ultrasonic implant site preparation using piezosurgery: a multicenter case series study analyzing 3,579 implants with a 1- to 3-year follow-up.

This multicenter case series introduces an innovative ultrasonic implant site preparation (UISP) technique as an alternative to the use of traditional rotary instruments. A total of 3,579 implants were inserted in 1,885 subjects, and the sites were prepared using a specific ultrasonic device with a 1- to 3-year follow-up. No surgical complications related to the UISP protocol were reported for any of the implant sites. Seventy-eight implants (59 maxillary, 19 mandibular) failed within 5 months of insertion, for an overall osseointegration percentage of 97.82% (97.14% maxilla, 98.75% mandible). Three maxillary implants failed after 3 years of loading, with an overall implant survival rate of 97.74% (96.99% maxilla, 98.75% mandible).

### Preparazione a ultrasuoni del sito implantare mediante piezochirurgia: uno studio di una serie di casi multicentrica su 3.579 impianti con un follow-up da 1 a 3 anni.

La serie di casi multicentrica introduce una tecnica innovativa di preparazione del sito implantare mediante ultrasuoni (UISP) in alternativa all'uso di strumenti rotanti tradizionali. Sono stati inseriti totalmente 3.579 impianti in 1.885 soggetti e i siti sono stati preparati utilizzando un dispositivo a ultrasuoni specifico con un follow-up da 1 a 3 anni. Non sono state segnalate complicanze chirurgiche legate al protocollo UISP per nessuno dei siti implantari. Settantotto impianti (59 mascellari, 19 mandibolari) non hanno avuto successo entro 5 mesi dall'inserimento, per una percentuale complessiva di osteointegrazione del 97,82% (97,14% per impianti mascellari, 98,75% per impianti mandibolari). Tre impianti mascellari hanno ceduto dopo 3 anni di carico, con un tasso di sopravvivenza complessivo di impianto del 97,74% (96,99% mascellare, 98,75% mandibolare).

Bengazi F, Lang NP, Canciani E, Viganò P, Velez JU, Botticelli D.

## Osseointegration of implants with dendrimers surface characteristics installed conventionally or with Piezosurgery®. A comparative study in the dog.

EN Clin Oral Implants Res. 2014 Jan;25(1):10-5.

### Osseointegration of implants with dendrimers surface characteristics installed conventionally or with Piezosurgery®. A comparative study in the dog.

**Aim:** The first aim of the present experiment was to compare bone healing at implants installed in recipient sites prepared with conventional drills or a piezoelectric device. The second aim was to compare implant osseointegration onto surfaces with and without dendrimers coatings.

**Materials and Methods:** Six Beagles dogs were used in this study. Five implants with two different surfaces, three with a ZirTi® surface (zirconia sand blasted, acid etched), and two with a ZirTi®-modified surface with dendrimers of phosphoserine and polylysine were installed in the right side of the mandible. In the most anterior region (P2, P3), two recipient sites were prepared with drills, and one implant ZirTi® surface and one coated with dendrimers implants were installed at random. In the posterior region (P4 and M1), three recipient sites were randomly prepared: two sites with a Piezosurgery® instrument and one site with drill and two ZirTi® surface and one coated with dendrimers implants installed. Three months after the surgery, the animals were sacrificed for histological analysis.

**Results:** No complications occurred during the healing period. Three implants were found not integrated and were excluded from analysis. However, n = 6 was obtained. The distance IS-B at the buccal aspect was  $2.2 \pm 0.8$  and  $1.8 \pm 0.5$  mm, while IS-C was  $1.5 \pm 0.9$  and  $1.4 \pm 0.6$  mm at the Piezosurgery® and drill groups, respectively. Similar values were obtained between the dendrimers-coated and ZirTi® surface implants. The BIC% values were higher at the drill (72%) compared to the Piezosurgery® (67%) sites. The BIC% were also found to be higher at the ZirTi® (74%) compared to the dendrimers-coated

(65%) implants, the difference being statistically significant.

**Conclusion:** This study has revealed that oral implants may osseointegrate equally well irrespective of whether their bed was prepared utilizing conventional drills with abundant cooling or Piezosurgery<sup>®</sup>. Moreover, the surface coating of implants with dendrimers phosphoserine and polylysine did not improve osseointegration.

→ **Osteointegrazione di impianti con caratteristiche di superficie dendrimeriche posizionati convenzionalmente o mediante piezochirurgia<sup>®</sup>. Uno studio comparativo nel cane.**

**Scopo:** Lo scopo primario del presente esperimento è stato quello di confrontare la guarigione dell'osso in impianti installati in siti riceventi preparati con frese convenzionali o con un dispositivo piezoelettrico. Lo scopo secondario è stato quello di confrontare l'osteointegrazione dell'impianto su superfici con e senza rivestimenti dendrimerici.

**Materiali e metodi:** Nel presente studio sono stati usati sei cani Beagle. Nel lato destro della mandibola, sono stati posizionati cinque impianti con due superfici diverse, tre con una superficie ZirTi<sup>®</sup> (sottoposta a sabbatura con ossido di zirconio, acidata) e due con una superficie ZirTi<sup>®</sup> modificata con dendrimeri di fosfofosferina e polilisina. Nella regione più anteriore (P2 e P3), due siti riceventi sono stati preparati con frese, un impianto con superficie ZirTi<sup>®</sup> e uno rivestito di impianti dendrimerici sono stati installati in modo casuale. Nella regione posteriore (P4 e M1), tre siti riceventi sono stati preparati casualmente: due siti con uno strumento di Piezosurgery<sup>®</sup>, un sito con fresa; due superfici ZirTi<sup>®</sup> e un sito rivestito di impianti dendrimerici. Tre mesi dopo la chirurgia, gli animali sono stati sacrificati per l'analisi istologica.

**Risultati:** Nessuna complicanza è avvenuta durante il periodo di guarigione. Sono stati trovati tre impianti non integrati che sono stati esclusi dall'analisi. Tuttavia, è stato ottenuto  $n = 6$ . La distanza IS-B all'aspetto boccale è stata di  $2,2 \pm 0,8$  mm e di  $1,8 \pm 0,5$  mm, mentre la IS-C è risultata di  $1,5 \pm 0,9$  mm e  $1,4 \pm 0,6$  mm nei gruppi preparati con Piezosurgery<sup>®</sup> e con frese, rispettivamente. Valori simili sono stati ottenuti tra gli impianti dendrimerici e quelli con superfici ZirTi<sup>®</sup>. I valori di BIC% sono risultati più alti nei siti preparati con frese (72%) rispetto a quelli con Piezosurgery<sup>®</sup> (67%). I valori di BIC% sono anche risultati superiori negli impianti ZirTi<sup>®</sup> (74%) rispetto agli impianti dendrimerici (65%), con una differenza statisticamente significativa.

**Conclusioni:** Lo studio ha rivelato che gli impianti orali possono osteointegrarsi altrettanto bene, indipendentemente dal fatto che il loro letto sia stato preparato utilizzando frese convenzionali con abbondante raffreddamento o Piezosurgery<sup>®</sup>. Inoltre, il rivestimento della superficie degli impianti con dendrimeri di fosfofosferina e polilisina non ha migliorato l'osteointegrazione.

Lamazza L, Laurito D, Lollobrigida M, Brugnoletti O, Garreffa G, De Biase A.

## Identification of possible factors influencing temperatures elevation during implant site preparation with piezoelectric technique.

EN Annali di Stomatologia 2014; V (4): 115-122.

→ **Identification of possible factors influencing temperatures elevation during implant site preparation with piezoelectric technique.**

**Background:** Overheating during implant site preparation negatively affects the osseointegration process as well the final outcome of implant rehabilitations. Piezoelectric techniques seem to provide to a gentle implant preparation although few scientific reports have investigated the heat generation and its underlying factors.

**Purpose:** To investigate, through a proper methodological approach, the main factors influencing temperature rise during piezoelectric implant site preparation.

**Materials and Methods:** Different piezoelectric tips (IM1s, IM2, P2-3, IM3, Mectron Medical Technology, Carasco, Italy) have been tested. The experimental set-up consisted in a mechanical positioning device equipped with a load cell and a fluoroptic thermometer.

**Results:** The first tip of the sequence (IM1s) generated the highest temperature increasing ( $\Delta T$ ). The diamond tips (IM1s and P2-3) determined higher  $\Delta T$  values than the smooth tips (IM2 and IM3). Further tests with IM1s suggested that the temperature elevation during the first thirty seconds may be predictive of the maximal temperature as well as of the overall thermal impact.

**Conclusions:** Working load, working movements management and irrigation resulted to be the main factors influencing temperature rise during piezoelectric implant site preparation. Cortical thickness, irrigant temperature and clogging effect may also synergically contribute to the heat generation.

Individuazione dei possibili fattori che influenzano l'elevazione delle temperature durante la preparazione del sito implantare mediante la tecnica piezoelettrica.

**Background:** Il surriscaldamento durante la preparazione del sito implantare influisce negativamente sul processo di osteointegrazione, nonché sull'esito finale delle riabilitazioni implantari. Le tecniche piezoelettriche sembrano fornire una delicata preparazione dell'impianto anche se pochi rapporti scientifici hanno indagato la generazione di calore e i fattori sottostanti.

**Oggetto:** Indagare, attraverso un approccio metodologico corretto, i principali fattori che influenzano l'aumento di temperatura durante la preparazione piezoelettrica del sito implantare.

**Materiali e metodi:** Sono state testate diverse punte piezoelettriche (IM1s, IM2, P2-3, IM3, Mectron Medical Technology, Carasco, Italia). La configurazione sperimentale consisteva in un dispositivo di posizionamento meccanico dotato di una cella di carico e un termometro fluoroptico.

**Risultati:** La prima punta della sequenza (IM1s) ha generato il più alto aumento di temperatura ( $\Delta T$ ). Le punte diamantate (IM1s e P2-3) hanno determinato valori  $\Delta T$  più elevati rispetto alle punte lisce (IM2 e IM3). Ulteriori test con punte IM1s hanno suggerito che l'elevazione di temperatura durante i primi trenta secondi può essere predittiva della temperatura massima, nonché dell'impatto termico complessivo.

**Conclusioni:** Il carico di lavoro, la gestione dei movimenti di lavoro e l'irrigazione sono risultati essere i principali fattori che influenzano l'aumento di temperatura durante la preparazione piezoelettrica del sito implantare. Lo spessore corticale, la temperatura dell'irrigante e l'effetto di intasamento possono contribuire sinergicamente alla generazione di calore.

Stacchi C, Chen ST, Raghoobar GM, Rosen D, Poggio CE, Ronda M, Bacchini M, Di Lenarda R.

## Malpositioned osseointegrated implants relocated with segmental osteotomies: a retrospective analysis of a multicenter case series with a 1- to 15-year follow-up.

EN Clin Implant Dent Relat Res. 2013 Dec;15(6):836-46.

Malpositioned osseointegrated implants relocated with segmental osteotomies: a retrospective analysis of a multicenter case series with a 1- to 15-year follow-up.

**Purpose:** This multicenter case series evaluates retrospectively the clinical outcomes of malpositioned implants surgically relocated in a more convenient position by segmental osteotomies.

**Materials and Methods:** Authors who published, on indexed journals or books, works about malpositioned implant correction by segmental osteotomies were contacted. Five centers, out of 11 selected, accepted to participate in this study. The dental records of patients who underwent implant relocation procedures were reviewed. Implant survival rates were analyzed and a blinded assessor examined clinical photos and periapical radiographs to evaluate esthetic outcome (pink esthetic score [PES]) and changes of marginal bone level over time. Patients were requested to fill a verbal rating scale form about discomfort, compliance, and satisfaction related to the procedure.

**Results:** Fifteen malpositioned implants relocated by segmental osteotomies were followed for a period ranging from 1 to 15 years (mean  $6.0 \pm 3.9$  years). The overall implant survival rate from baseline to the last follow-up visit was 100%. The mean marginal bone loss was 0.36 mm at the 12-month follow-up visit and no relevant further changes were observed at the following examinations. Significant esthetic improvement was recorded at 1-year examination with PES evaluation ( $p < .0001$ ). Patients' feedback described this procedure as not excessively invasive and uncomfortable, reporting a high final satisfaction rate.

**Conclusions:** The present study suggests that implant relocation with segmental osteotomies could be an effective alternative method to correct the position of unrestorable malpositioned implants in a single-stage surgery.

Individuazione dei possibili fattori che influenzano l'elevazione delle temperature durante la preparazione del sito implantare mediante la tecnica piezoelettrica.

**Oggetto:** La serie di casi multicentrica valuta retrospettivamente i risultati clinici di impianti mal posizionati, rilocati chirurgicamente in una posizione più conveniente mediante osteotomie segmentali.

**Materiali e metodi:** Sono stati contattati autori che hanno pubblicato, su riviste indicizzate o libri, lavori relativi a correzioni di impianti mal posizionati mediante osteotomie segmentali. Cinque centri, su 11 selezionati, hanno accettato di partecipare al presente studio. Sono stati riesaminati i dati dentali dei pazienti sottoposti a procedure di rilocazione di impianto. Sono

stati analizzati i tassi di sopravvivenza degli impianti e un valutatore in cieco ha esaminato le foto cliniche e le radiografie peri-apicali per valutare il risultato estetico (punteggio estetico rosa [PES]) e le variazioni del livello di osso marginale nel corso del tempo. I pazienti sono stati invitati a compilare un modulo di scala di valutazione verbale relativamente al disagio, alla conformità e alla soddisfazione relativa alla procedura.

**Risultati:** Sono stati osservati quindici impianti mal posizionati rilocati mediante osteotomie segmentali, lungo un periodo da 1 a 15 anni (una media di  $6,0 \pm 3,9$  anni). Il tasso di sopravvivenza implantare globale dagli inizi all'ultima visita di follow-up è stato del 100%. La perdita di osso marginale media è risultata pari a 0,36 millimetri alla visita di follow-up di 12 mesi e non sono stati osservati ulteriori cambiamenti rilevanti negli esami successivi. È stato registrato un miglioramento estetico significativo nell'esame dell'anno 1 tramite valutazione PES ( $p < 0,0001$ ). Il feedback dei pazienti ha descritto la procedura come "non eccessivamente invasiva né scomoda", riportando un grado di soddisfazione finale elevato.

**Conclusioni:** Il presente studio suggerisce che la rilocazione di impianto mediante osteotomie segmentali potrebbe costituire un metodo alternativo efficace per correggere la posizione degli impianti mal posizionati non recuperabili in una chirurgia a fase singola.

Stacchi C, Vercellotti T, Torelli L, Furlan F, Di Lenarda R.

## Changes in implant stability using different site preparation techniques: twist drills versus piezosurgery. A single-blinded, randomized, controlled clinical trial.

EN Clin Implant Dent Relat Res. 2013 Apr;15(2):188-97.

... Changes in implant stability using different site preparation techniques: twist drills versus piezosurgery.

**A single-blinded, randomized, controlled clinical trial.**

**Purpose:** The objective of the present investigation was to longitudinally monitor stability changes of implants inserted using traditional rotary instruments or piezoelectric inserts, and to follow their variations during the first 90 days of healing.

**Materials and Methods:** A randomized, controlled trial was conducted on 20 patients. Each patient received two identical, adjacent implants in the upper premolar area: the test site was prepared with piezosurgery, and the control site was prepared using twist drills. Resonance frequency analysis measurements were taken by a blinded operator on the day of surgery and after 7, 14, 21, 28, 42, 56, and 90 days.

**Results:** At 90 days, 39 out of 40 implants were osseointegrated (one failure in the control group). Both groups showed an initial decrease in mean implant stability quotient (ISQ) values: a shift in implant stability to increasing ISQ values occurred after 14 days in the test group and after 21 days in the control group. The lowest mean ISQ value was recorded at 14 days for test implants (97.3% of the primary stability) and at 21 days for the control implants (90.8% of the primary stability). ISQ variations with respect to primary stability differed significantly between the two groups during the entire period of observation: from day 14 to day 42, in particular, the differences were extremely significant ( $p < .0001$ ). All 39 implants were in function successfully at the visit scheduled 1 year after insertion.

**Conclusions:** The findings from this study suggest that ultrasonic implant site preparation results in a limited decrease of ISQ values and in an earlier shifting from a decreasing to an increasing stability pattern, when compared with the traditional drilling technique. From a clinical point of view, implants inserted with the piezoelectric technique demonstrated a short-term clinical success similar to those inserted using twist drills.

... Cambiamenti nella stabilità di impianto utilizzando diverse tecniche di preparazione del sito: frese a spirale contro piezochirurgia. Una sperimentazione clinica, in cieco, casuale, controllata.

**Oggetto:** L'obiettivo della presente indagine è stato monitorare le modifiche in senso longitudinale della stabilità degli impianti inseriti con i tradizionali strumenti rotanti o con inserti piezoelettrici e seguire le rispettive variazioni durante i primi 90 giorni di guarigione.

**Materiali e metodi:** È stata condotta una sperimentazione casuale e controllata su 20 pazienti. Ogni paziente ha ricevuto due impianti identici adiacenti nella zona premolare superiore: il sito di test è stato preparato con piezochirurgia, mentre il sito di controllo è stato preparato con frese a spirale. Le misurazioni dell'analisi della frequenza di risonanza sono state effettuate da un operatore in cieco il giorno dell'intervento chirurgico e dopo 7, 14, 21, 28, 42, 56 e 90 giorni.

**Risultati:** Al giorno 90, 39 impianti su 40 sono risultati osteointegrati (un solo insuccesso nel gruppo di controllo). Entrambi i gruppi hanno mostrato una diminuzione iniziale dei valori medi del quoziente di stabilità di impianto (ISQ): un

cambiamento nella stabilità di impianto per valori di ISQ in aumento è avvenuto dopo 14 giorni nel gruppo di test e dopo 21 giorni nel gruppo di controllo. Il valore medio più basso di ISQ è stato registrato al giorno 14 per gli impianti di test (97,3% della stabilità primaria) e al giorno 21 per gli impianti di controllo (90,8% della stabilità primaria). Le variazioni di ISQ relative alla stabilità primaria hanno differito in modo significativo tra i due gruppi durante l'intero periodo di osservazione: dal giorno 14 al giorno 42, in particolare, le differenze sono state estremamente significative ( $p < 0,0001$ ). Tutti i 39 impianti sono risultati perfettamente funzionanti in occasione della visita programmata 1 anno dopo l'inserimento.

**Conclusioni:** I risultati del presente studio suggeriscono che la preparazione del sito implantare tramite ultrasuoni comporta una limitata diminuzione dei valori di ISQ e un passaggio più veloce da diminuzione ad aumento del profilo di stabilità, rispetto alla tradizionale tecnica di perforazione. Da un punto di vista clinico, gli impianti inseriti con la tecnica piezoelettrica hanno dimostrato un successo clinico nel breve termine simile a quelli inseriti con frese a spirale.

Baker JA, Vora S, Bairam L, Kim HI, Davis EL, Andreana S.

## Piezoelectric vs. conventional implant site preparation: ex vivo implant primary stability.

EN Clin Oral Implants Res. 2012 Apr;23(4):433-7.

### Piezoelectric vs. conventional implant site preparation: ex vivo implant primary stability.

**Objectives:** This study aims to determine differences in primary stability between implants placed in cortical bone following Piezoelectric or conventional site preparation, as assessed by resonance frequency analysis (RFA) and reverse torque testing (RTT).

**Materials and Methods:** Four fresh bovine ribs were acquired and surgical guides fabricated with five sites per rib ( $n = 20$ ), for proper site preparation. Implant sites were prepared via conventional drilling technique as per manufacturer's instruction (Implantium) or via Piezoelectric (Mectron) implant site preparation using the Implant Prep kit. Twenty 10 mm long, 3.6 mm diameter Implantium implants were placed with 35 Ncm torque; 10 implants per preparation method. RFA was assessed via the Ostell Mentor. Five values were taken per implant. All implants were subjected to a reverse torque in increasing increments of 5 until 50 Ncm force was reached.

**Results:** The five RFA values per site were averaged and plotted by placement technique. A paired t-test statistical analysis was run. The average RFA values showed no statistical significance between the 10 test ( $RFA = 69.04 \pm 5.11$ ) and 10 control ( $RFA = 70.94 \pm 6.41$ ) sites ( $P > 0.05$ ). All implants in both groups withstood RTT up to 50 Ncm force without movement and thus showed no statistical differences.

**Conclusion:** Results of this ex vivo study imply that the Piezoelectric implant site preparation affords similar primary implant stability in comparison to conventional rotary instrumentation in cortical bone.

### Preparazione del sito implantare con metodo convenzionale contro metodo piezoelettrico: stabilità primaria di impianto ex vivo.

**Obiettivi:** Il presente studio mira a determinare le differenze di stabilità primaria tra impianti posizionati in osso corticale dopo la preparazione del sito mediante metodo piezoelettrico o convenzionale, valutate mediante analisi della frequenza di risonanza (RFA) e test di coppia invertito (RTT).

**Materiali e metodi:** Sono state acquisite quattro costole bovine fresche e costruite guide chirurgiche con cinque siti per costola ( $n = 20$ ), per una corretta preparazione del sito. I siti implantari sono stati preparati mediante la tecnica di perforazione convenzionale come da istruzioni del produttore (Implantium) o tramite preparazione piezoelettrica (Mectron) utilizzando l'Implant prep kit per la preparazione implantare. Sono stati posizionati venti impianti "Implantium" di 10 mm di lunghezza e 3,6 millimetri di diametro con 35 Ncm di coppia; 10 impianti per ciascun metodo di preparazione. La RFA è stata valutata tramite l'Ostell Mentor. Sono stati registrati cinque valori per impianto. Tutti gli impianti sono stati sottoposti a una coppia inversa con incrementi di 5 Ncm fino al raggiungimento dei 50 Ncm.

**Risultati:** I cinque valori di RFA per ogni sito sono stati mediati e tracciati con la tecnica di posizionamento. È stata eseguita un'analisi statistica con test t accoppiato. I valori medi di RFA non hanno mostrato alcuna significatività statistica tra i 10 test ( $RFA = 69,04 \pm 5,11$ ) e i 10 siti di controllo ( $RFA = 70,94 \pm 6,41$ ) ( $P > 0,05$ ). Tutti gli impianti in entrambi i gruppi hanno resistito a una RTT fino a 50 Ncm senza spostamento e, quindi, non hanno mostrato differenze statistiche.

**Conclusioni:** I risultati di questo studio ex vivo implicano che la preparazione piezoelettrica del sito implantare offre una stabilità primaria di impianto simile a quella della strumentazione rotativa convenzionale, nell'osso corticale.



Sentineri R, Dagnino G.

## Riabilitazione totale di un mascellare inferiore con protocollo “All on four” mediante preparazione piezoelettrica del sito implantare.

IT Implantologia 2011, 3:21-28.

... Total rehabilitation of the jaw with the “all on four” protocol and piezoelectric preparation of the implant site.

**Purpose:** The purpose of this paper is to present a new surgical technique that, through the use of piezoelectric technology, allows an implant-prosthetic rehabilitation with immediate function on four implants “All on four” reducing the risk of injury to the inferior alveolar nerve.

**Materials and Methods:** The authors present a case of bilateral partial edentulism with severe bone resorption. The patient’s requirement to be rehabilitated with a fixed solution did opt for an extraction of all the residual teeth and a surgical protocol for immediate function with four implants, of which the distal inclined distal-mesial. The preparation of the implant sites was performed with special piezoelectric long inserts.

**Results:** The clinical and radiographic controls four months after prosthetic loading showed no signs of failed osseointegration.

**Conclusion:** Although this work considers a single case, the simplicity of operation and security related to the use of piezoelectric inserts for implant site preparation, can achieve immediate loading protocols with a reduced risk of nerve damage caused by accidental contact respect using traditional burs.

... Riabilitazione totale di un mascellare inferiore con protocollo “All on four” mediante preparazione piezoelettrica del sito implantare.

**Obiettivi:** l’obiettivo principale di questo articolo è di presentare una nuova tecnica chirurgica che, mediante l’utilizzo della tecnologia piezoelettrica, permetta di ottenere una riabilitazione implantoprotesica con funzione immediata su 4 impianti “All on four” riducendo i rischi di lesione al nervo alveolare inferiore.

**Materiali e metodi:** gli Autori presentano un caso di edentulismo parziale bilaterale con grave riassorbimento osseo. La necessità da parte del paziente di essere riabilitato con una soluzione fissa ha fatto optare per una bonifica inferiore e per un protocollo chirurgico con funzione immediata su 4 impianti, dei quali i distali inclinati disto-mesiali. La preparazione dei siti implantari è stata effettuata con appositi inserti piezoelettrici.

**Risultati:** i controlli clinici e radiografici che sono stati effettuati a 4 mesi dal carico protesico non hanno evidenziato alcun segno di mancata osseointegrazione.

**Conclusioni:** nonostante questo lavoro consideri un caso singolo, la semplicità dell’esecuzione e la sicurezza legata all’utilizzo di inserti piezoelettrici per la preparazione del sito implantare, consente di realizzare protocolli di carico immediato con un rischio ridotto di lesione nervosa dovuta a un contatto accidentale rispetto all’utilizzo di frese rotanti.

Di Alberti L, Donnini F, Di Alberti C, Camerino M.

## A comparative study of bone densitometry during osseointegration: piezoelectric surgery versus rotary protocols.

EN Quintessence Int. 2010 Sep;41(8):639-44.

... A comparative study of bone densitometry during osseointegration: piezoelectric surgery versus rotary protocols.

**Objectives:** To date, there have been no studies on the outcome of osseointegration of alveolar bone around dental implants inserted with piezoelectric osteotomy versus conventional osteotomy. The aim of this study was to compare the radiographic differences, through evaluation of peri-implant bone density, between implant insertion using traditional surgical technique and piezoelectric technique.

**Method and Materials:** Forty patients were selected whose treatment consisted of a minimum of two implants placed in nonpathologic native bone. A single type of implant surface (SLA) was chosen. The implants were placed following the manufacturer protocol for traditional surgical technique and piezoelectric technique. Radiographs were taken following surgery and 30, 60, and 90 days after surgery. The bone density was studied with the densitometry application.

**Results and conclusion:** All patients completed the study period with success. Despite a limited number of treated

patients, the results of this pilot study demonstrated that (1) piezoelectric implant site preparation promotes better bone density and osteogenesis, and (2) the piezoelectric technique is predictable, with a 100% success rate in this study.

••• **Uno studio comparativo di densitometria ossea durante l'osteointegrazione: chirurgia piezoelettrica contro protocolli rotanti.**

**Obiettivi:** Ad oggi, non sono stati effettuati studi sui risultati dell'osteointegrazione di osso alveolare attorno agli impianti dentali inseriti con osteotomia piezoelettrica contro osteotomia convenzionale. Lo scopo del presente studio è quello di confrontare le differenze radiografiche, attraverso la valutazione della densità ossea peri-implantare, tra inserimento dell'impianto con tecnica chirurgica tradizionale e tecnica piezoelettrica.

**Metodo e materiali:** Sono stati selezionati quaranta pazienti il cui trattamento consisteva in un minimo di due impianti inseriti in osso nativo non patologico. È stato scelto un unico tipo di superficie di impianto (SLA). Gli impianti sono stati inseriti seguendo il protocollo del produttore riguardo la tecnica chirurgica tradizionale e la tecnica piezoelettrica. Le radiografie sono state prese immediatamente dopo e 30, 60 e 90 giorni dopo l'intervento chirurgico. La densità ossea è stata studiata con l'applicazione di densitometria.

**Risultati e conclusioni:** Tutti i pazienti hanno completato il periodo di studio con successo. Nonostante un numero limitato di pazienti trattati, i risultati di questo studio pilota hanno dimostrato che (1) la preparazione piezoelettrica del sito implantare promuove migliori densità ossea e osteogenesi e (2) la tecnica piezoelettrica è prevedibile, con un tasso di successo nello studio del 100%.

Stacchi C, Costantinides F, Biasotto M, Di Lenarda R.

## Relocation of a malpositioned maxillary implant with piezoelectric osteotomies: a case report.

EN Int J Periodontics Restorative Dent. 2008 Oct;28(5):489-95.

••• **Relocation of a malpositioned maxillary implant with piezoelectric osteotomies: a case report.**

Implant relocation is a new surgical technique for correcting the alignment of malpositioned implants by mobilizing them with the surrounding bone until the desired position is achieved. In this case report, a 25-year-old woman was treated for the malposition of an implant in the maxillary left canine site. The use of a piezoelectric scalpel permits narrow, precise, and safe osteotomies, thus preventing involvement of the soft tissue and producing better healing potential compared to burs or saws. The results suggest that inadequately axially inclined implants can be successfully reconfigured using segmental piezoelectric osteotomies.

••• **Riposizionamento di un impianto mascellare malposizionato con osteotomie piezoelettriche: case report.**

Il riposizionamento chirurgico implantare è una nuova tecnica chirurgica per la correzione dell'allineamento di impianti malposizionati mediante la loro mobilitazione insieme all'osso circostante fino al raggiungimento della posizione desiderata. Nel presente caso clinico, una donna di 25 anni è stata trattata per il malposizionamento di un impianto in corrispondenza della sede del canino superiore sinistro. L'impiego del bisturi piezoelettrico consente di eseguire osteotomie sottili, precise e sicure, prevenendo in tal modo il coinvolgimento del tessuto molle e con un miglior potenziale di guarigione rispetto alle frese o alle seghe. I risultati suggeriscono che gli impianti con inclinazione assiale inadeguata possono essere riconfigurati con successo mediante osteotomie segmentali piezoelettriche.

Preti G, Martinasso G, Peirone B, Navone R, Manzella C, Muzio G, Russo C, Canuto RA, Schierano G.

## Cytokines and Growth Factors Involved in the Osseointegration of Oral Titanium Implants Positioned using Piezoelectric Bone Surgery Versus a Drill Technique: A Pilot Study in Minipigs.

EN J Periodontol. 2007; 78(4):716-722.

••• **Cytokines and Growth Factors Involved in the Osseointegration of Oral Titanium Implants Positioned using Piezoelectric Bone Surgery Versus a Drill Technique: A Pilot Study in Minipigs.**

**Background:** Most dental implants are positioned using a drilling surgery technique. However, dentistry recently experienced the implementation of piezoelectric surgery. This technique was introduced to overcome some of the limitations involving rotating instruments in bone surgery. This study used biomolecular and histologic analyses to compare the osseointegration of porous implants positioned using traditional drills versus the piezoelectric bone surgery technique.

**Methods:** Porous titanium implants were inserted into minipig tibias. Histomorphology and levels of bone morphogenetic protein (BMP)-4, transforming growth factor (TGF)-beta2, tumor necrosis factor alpha, and interleukin-1beta and -10 were evaluated in the peri-implant osseous samples.

**Results:** Histomorphological analyses demonstrated that more inflammatory cells were present in samples from drilled sites. Also, neo-osteogenesis was consistently more active in bone samples from the implant sites that were prepared using piezoelectric bone surgery. Moreover, bone around the implants treated with the piezoelectric bone surgery technique showed an earlier increase in BMP-4 and TGF-beta2 proteins as well as a reduction in proinflammatory cytokines.

**Conclusion:** Piezoelectric bone surgery appears to be more efficient in the first phases of bone healing; it induced an earlier increase in BMPs, controlled the inflammatory process better, and stimulated bone remodeling as early as 56 days post-treatment.

→ **Citochine e fattori di crescita coinvolti nell'osseointegrazione di impianti orali di titanio posizionati utilizzando la chirurgia ossea piezoelettrica a confronto con la tecnica con fresa: studio pilota su Minipigs.**

**Contesto:** La maggior parte degli impianti dentali viene posizionata utilizzando una tecnica chirurgica basata su strumenti rotanti. Tuttavia, l'odontoiatria ha recentemente implementato la chirurgia piezoelettrica. Questa tecnica è stata introdotta per superare alcuni dei limiti dei tradizionali strumenti rotanti di chirurgia ossea. Questo studio ha utilizzato analisi biomolecolari e istologiche per comparare l'osseointegrazione di impianti porosi posizionati utilizzando micromotori tradizionali in opposizione alla tecnica della chirurgia ossea piezoelettrica.

**Metodi:** impianti porosi di titanio sono stati inseriti nelle tibie di Minipigs. L'istomorfologia ed i livelli delle proteine morfogenetiche dell'osso (BMP)-4, il fattore di crescita (TGF)-beta2, il fattore alfa di necrosi tumorale, e l'interleuchina -1beta e -10 sono stati valutati nei campioni ossei perimplantari.

**Risultati:** le analisi istomorfologiche hanno dimostrato una maggiore presenza di cellule infiammatorie nei campioni dei siti della chirurgia con micromotore. Inoltre, la neo-osteogenesi era molto più attiva nei campioni ossei dei siti implantari preparati impiegando la chirurgia ossea piezoelettrica. In più, nei siti perimplantari della chirurgia piezoelettrica, si è registrata una crescita più rapida delle proteine BMP-4 e TGF-beta2 così come una riduzione delle citochine proinfiammatorie.

**Conclusioni:** la chirurgia ossea piezoelettrica sembra essere più efficace nelle prime fasi di guarigione ossea; ha indotto una crescita più rapida di BMP, controllato meglio il processo infiammatorio, e stimolato l'ossificazione entro 56 giorni dopo il trattamento.

→ SINUS LIFT TECHNIQUE

Tatullo M, Marrelli M, Cassetta M, Pacifici A, Stefanelli LV, Scacco S, Dipalma G, Pacifici L, Inchingolo F.

**Platelet Rich Fibrin (P.R.F.) in reconstructive surgery of atrophied maxillary bones: clinical and histological evaluations.**

EN Int J Med Sci. 2012;9(10):872-80.

→ **Platelet Rich Fibrin (P.R.F.) in reconstructive surgery of atrophied maxillary bones: clinical and histological evaluations.**

**Introduction:** Maxillary bone losses often require additional regenerative procedures: as a supplement to the procedures of tissue regeneration, a platelet concentrate called PRF (Platelet Rich Fibrin) was tested for the first time in France by Dr. Choukroun. Aim of the present study is to investigate, clinically and histologically, the potential use of PRF, associated with deproteinized bovine bone (Bio-Oss), as grafting materials in pre-implantology sinus grafting of severe maxillary atrophy, in comparison with a control group, in which only deproteinized bovine bone (Bio-Oss) was used as reconstructive material.

**Materials and Methods:** 60 patients were recruited using the cluster-sampling method; inclusion criteria were maxillary atrophy with residual ridge < 5mm. The major atrophies in selected patients involved sinus-lift, with a second-look reopening for the implant insertion phase. The used grafting materials were: a) Bio-Oss and b) amorphous and membranous PRF

together with Bio-Oss. We performed all operations by means of piezosurgery in order to reduce trauma and to optimize the design of the operculum on the cortical bone. The reopening of the surgical area was scheduled at 3 different times.

**Results:** 72 sinus lifts were performed with subsequent implants insertions. We want to underline how the histological results proved that the samples collected after 106 days (Early protocol) with the adding of PRF were constituted by lamellar bone tissue with an interposed stroma that appeared relaxed and richly vascularized.

**Conclusion:** The use of PRF and piezosurgery reduced the healing time, compared to the 150 days described in literature, favoring optimal bone regeneration. At 106 days, it is already possible to achieve good primary stability of endosseous implants, though lacking of functional loading.

→ **Fibrina ricca in piastrine (P.R.F.) nella chirurgia ricostruttiva di ossa mascellari atrofizzate: valutazioni cliniche e istologiche.**

**Introduzione:** Le perdite di osso mascellare spesso richiedono ulteriori procedure rigenerative: è stato testato per la prima volta in Francia dal Dr. Choukroun, come un supplemento per le procedure di rigenerazione del tessuto, un concentrato di piastrine chiamato PRF (Platelet Rich Fibrin, fibrina ricca in piastrine). Scopo del presente studio è quello di analizzare, clinicamente e istologicamente, la possibilità di impiego della PRF associata con osso bovino deproteinizzato (Bio-Oss), come materiali di innesto nell'innesto sinusale pre implantare in caso di grave atrofia mascellare, confrontato con un gruppo di controllo in cui è stato utilizzato solo osso bovino deproteinizzato (Bio-Oss) come materiale ricostruttivo.

**Materiali e metodi:** Sono stati reclutati 60 pazienti utilizzando il metodo di campionamento a grappoli; i criteri di inclusione sono stati: atrofia mascellare e cresta residua inferiore a 5 mm. Le principali atrofie nei pazienti selezionati comprendevano rialzi di seno, con una riapertura per la seconda chirurgia per la fase di inserimento dell'impianto. I materiali di innesto utilizzati sono stati: a) Bio-Oss e b) PRF amorfo e membranoso insieme a Bio-Oss. Tutte le operazioni sono state eseguite tramite piezochirurgia al fine di ridurre il trauma e ottimizzare la finestra ossea della corticale vestibolare. La riapertura della zona chirurgica è stata programmata in 3 tempi diversi.

**Risultati:** 72 rialzi di seno sono stati effettuati con successivi inserimenti implantari. Si vuole sottolineare come i risultati istologici hanno dimostrato che i campioni prelevati dopo 106 giorni (primi protocolli) con l'aggiunta di PRF erano costituiti da tessuto osseo lamellare con una stroma interposta che è apparsa organizzata rilassata e riccamente vascolarizzata.

**Conclusioni:** L'utilizzo della PRF e della piezochirurgia ha ridotto i tempi di guarigione, rispetto ai 150 giorni descritti in letteratura, favorendo la rigenerazione ossea ottimale. A 106 giorni, è già possibile ottenere una buona stabilità primaria di impianti endosse, pur mancando carico funzionale.

**Rodella LF, Labanca M, Boninsegna R, Favero G, Tschabitscher M, Rezzani R.**

## Anastomosi intraossea nel seno mascellare.

IT Minerva Stomatol. 2010 Jun;59(6):349-54.

→ **Intraosseous anastomosis in the maxillary sinus.**

**Aim:** During sinus-lift surgery, certain intra-osseous vessels may be accidentally cut and this cause bleeding complications in approximately 20% of osteotomies. Therefore, understanding vascular details of the maxilla is very important for the surgeon. Here, we have given an anatomical overview of maxillary sinus vascularization through anatomical dissection. We have analyzed the distribution, localization and distance from the alveolar ridge of intraosseous branches of the maxillary artery found during sinus lift surgery.

**Methods:** Fifty-six maxillary bone doors were made bilaterally in twenty-eight unfixed cadavers; the doors were made between the first molar and the second molar (24 doors) or between the first and the second premolar (32 doors).

**Results:** Intraosseous arteries were found in 37 maxillary bones (66%). The average height of the artery from the alveolar crest was 13+/-3.2 mm in the distal doors and 18 +/- 6.1 mm in the mesial doors. Generally, the intraosseous maxillary branches ran caudo-rostrally; but in five maxillae, we found two parallel arteries, while in three cases the maxillary artery ran vertically. No differences were found between the left and right side.

**Conclusion:** The risk of vascular damage in sinus floor elevation surgery is a real problem for the oral surgeon. Detailed anatomical knowledge about sinus vascularization is very important to reduce the risk of vascular damage and bleeding. In addition the visualization of sinus anastomosis by radiology and less invasive surgery, such as piezosurgery, could be helpful.

→ **Anastomosi intraossea nel seno mascellare.**

**Scopo:** Durante la chirurgia dei rialzi di seno mascellare, alcuni vasi intraossei possono essere incisi accidentalmente e ciò causa complicazioni emorragiche in circa il 20% delle osteotomie. Pertanto, conoscere l'organizzazione vascolare della mascella

è molto importante per il chirurgo. In questo articolo è stata fornita una panoramica anatomica della vascolarizzazione del seno mascellare mediante dissezione anatomica. È stata analizzata la distribuzione, la localizzazione e la distanza dalla cresta alveolare di ramificazioni endoossee dell'arteria mascellare durante la chirurgia dell'elevazione sinusale.

**Metodi:** Sono stati effettuati cinquantasei accessi dell'osso mascellare bilateralmente in ventotto cadaveri; le botole sono state effettuate tra il primo molare e il secondo molare (24 porte) o tra il primo e il secondo premolare (32 porte).

**Risultati:** Sono state trovate arterie endoossee in 37 ossa mascellari (66%). L'altezza media dell'arteria della cresta alveolare è risultata pari a  $13 \pm 3,2$  mm negli accessi distali e  $18 \pm 6,1$  mm in quelli mesiali. Generalmente, i rami mascellari intraossei correvano caudo-rostralmente; ma in cinque casi, sono state trovate due arterie parallele, mentre in tre casi l'arteria mascellare correva verticalmente. Non sono state riscontrate differenze tra il lato sinistro e quello destro.

**Conclusioni:** Il rischio di danni vascolari nella chirurgia del rialzo del seno è un problema reale per il chirurgo orale. Le conoscenze anatomiche di vascolarizzazione sinusale sono molto importanti per ridurre il rischio di danni vascolari e sanguinamento. In aggiunta, potrebbe essere utile la visualizzazione di anastomosi sinusale mediante radiologia e chirurgia meno invasiva, quale ad esempio la piezochirurgia.

Tordjman S, Boioli LT, Fayd N.

## Apport de la Piézochirurgie dans la surélévation du plancher sinusien.

**FR** Département de Parodontologie de l'UFR de Stomatologie et Chirurgie Maxillo-Faciale. Université de Paris VI - Paris. Revue Implantologie. 2006 Nov: 17-25.

### → Apport de la Piézochirurgie dans la surélévation du plancher sinusien.

La chirurgie piézoélectrique représente une intéressante alternative aux techniques classiques de chirurgie osseuse. Elle permet une action de coupe sélective sur les seuls tissus minéralisés et est inefficace sur les tissus mous. L'instrument permet de réaliser des ostéotomies et des ostéoplasties grâce aux micro-vibrations de l'insert. Les dimensions réduites de celui-ci permettent d'obtenir des traits de coupe sub-millimétriques. De plus, le refroidissement de l'insert par du sérum physiologique contribue à un champ de travail exsangue. Nous allons vous présenter les avantages de la piézochirurgie par rapport aux techniques actuellement utilisées dans les surélévations de planchers sinusiens.

### → Contribution of Piezosurgery to sinus elevation.

Piezoelectric surgery is a new technique providing an interesting alternative to traditional bone surgery techniques. The insert performs a selective cutting action on mineralised tissues but is ineffective on the soft tissues. It can be used for osteotomies and for osteoplastic surgery exploiting the microvibrations of the insert. Because of the small size of the insert, it is possible to obtain cuts of sub-millimetric width. Furthermore, the cooling of the insert by the physiological liquid contributes towards achieving a bloodless surgical field. The advantages of piezosurgery by comparison with the techniques currently used for sinus elevation are presented below.

### → Apporto della Piezochirurgia al rialzo del seno.

La chirurgia piezoelettrica è una nuova tecnica che rappresenta un'interessante alternativa alle tecniche classiche di chirurgia ossea. Consente un'azione di taglio selettivo sui tessuti mineralizzati, mentre è inefficace sui tessuti molli. Il dispositivo permette di realizzare osteotomie ed osteoplastiche grazie alle micro-vibrazioni dell'inserto. Le dimensioni ridotte dell'inserto stesso permettono di ottenere tagli sub-millimetrici. Il raffreddamento dell'inserto generato dal liquido fisiologico, inoltre, contribuisce ad ottenere un campo operatorio esangue. Vi presenteremo di seguito i vantaggi della piezochirurgia in rapporto alle tecniche utilizzate attualmente nel rialzo del seno.

Vercellotti T, Nevins M, Jensen Ole T.

## Piezoelectric Bone Surgery for Sinus Bone Grafting.

**EN** The Sinus Bone Graft, Second Edition. Edited by Ole T. Jensen, Quintessence Books. 2006; 23:273-279.

### → Piezoelectric Bone Surgery for Sinus Bone Grafting.

Over the last half century, applications of ultrasonic instrumentation in bone surgery largely failed, particularly in light of reports of their substantial ineffectiveness or even negative influence on the healing process. Studies comparing different

types of instruments (ultrasonic instrument, bur, and scalpel) have obtained conflicting results based on a variety of experimental protocols. Several authors explored the possibility of using ultrasonics in maxillary sinus surgery, but the effort was curtailed because of insurmountable difficulties. Significant limiting factors include the failure of traditional ultrasonic instruments to cut bone structures that are more than 1 mm thick and a tendency for excessive overheating leading to necrosis. However, recent scientific-technologic research of bone's response to mechanical stimuli, particularly ultrasonic vibration, has led to a new and highly effective technique for osteotomy and osteoplasty called piezoelectric bone surgery. The revolutionary properties of piezo-electric surgery have simplified many common osseous surgical procedures, including sinus bone grafting.

➤ **Chirurgia ossea piezoelettrica per rialzo del seno.**

Durante l'ultimo cinquantennio l'applicazione degli ultrasuoni in chirurgia ossea ha largamente fallito, particolarmente in relazione alla sua sostanziale inefficacia, o addirittura influenza negativa, sul processo di guarigione. Diversi studi relativi al confronto tra differenti tipi di strumenti (strumenti ad ultrasuoni, frese e scalpelli) hanno generato risultati contrastanti basati su vari protocolli di sperimentazione. Molti autori hanno esplorato la possibilità di usare gli ultrasuoni nella chirurgia del seno mascellare, ma il tentativo è stato limitato a causa di insormontabili difficoltà. I limiti principali fanno riferimento al fallimento dell'impiego di strumenti ultrasonici tradizionali nel taglio di strutture ossee con spessore maggiore di 1 mm ed a una tendenza all'eccessivo surriscaldamento e conseguente necrosi. Tuttavia, recenti ricerche tecnologico-scientifiche sulla reazione dell'osso a stimolazioni meccaniche, in particolar modo vibrazioni ultrasoniche, hanno portato ad una nuova ed efficace tecnica per osteotomia ed osteoplastica chiamata chirurgia ossea piezoelettrica. Le rivoluzionarie proprietà della chirurgia piezoelettrica hanno semplificato molte procedure classiche in chirurgia ossea come il rialzo del seno mascellare.

Vercellotti T.

## La Chirurgia Piezoelettrica. Tecniche di rialzo del seno mascellare.

**IT** La chirurgia del seno mascellare e le alternative terapeutiche, Testori T, Weinstein R, Wallace S, Edizioni ACME. 2005; 14:245-255.

➤ **Piezoelectric Surgery. Maxillary sinus lift techniques.**

Bone surgery, the one used for the maxillary sinus lift in Implantology in particular, has to follow two main purposes. The first purpose consists in the predictability of the results which are wished to be obtained by means of surgery so that a suitable therapeutic valence could be reached, according to the clinical needs of each patient. The second purpose consists in reaching the goals just described before with the less morbidity as possible during the post-operative course, both in the sinus region where bone grafting is performed and in the potential donor site from which the graft is harvested (Chanavaz 1990; Sinus Graft Consensus Conference 1996). The purpose of this chapter is to introduce the new Piezoelectric Surgery techniques dedicated to sinus lift pointing out the surgeon intraoperative safety and the patient lowered morbidity.

➤ **La Chirurgia Piezoelettrica. Tecniche di rialzo del seno mascellare.**

La chirurgia ossea, ed in particolare la chirurgia per il rialzo del pavimento del seno mascellare a fini implantari, deve perseguire due obiettivi fondamentali. Il primo consiste nella predicibilità dei risultati che si desiderano ottenere a seguito dell'atto chirurgico in modo da raggiungere un'adeguata valenza terapeutica secondo le necessità cliniche di ogni singolo paziente. Il secondo consiste nel raggiungimento degli obiettivi sopra descritti con la minore morbilità possibile nel decorso postoperatorio, sia nella regione sinusale dove viene eseguito l'innesto osseo, sia nell'eventuale sede donatrice da cui viene prelevato (Chanavaz 1990; Sinus Graft Consensus Conference 1996). Scopo di questo capitolo è l'introduzione delle nuove tecniche di Chirurgia Piezoelettrica per il sinus lift evidenziandone la sicurezza intraoperatoria per il chirurgo e la ridotta morbilità per il paziente.

Kühl S, Kirmeier R, Platzer S, Bianco N, Jakse N, Payer M.

## Transcrestal maxillary sinus augmentation: Summers' versus a piezoelectric technique – an experimental cadaver study.

EN Clin. Oral Impl. Res. 00, 2015, 1–4. DOI: 10.1111/clr.12546.

→ **Transcrestal maxillary sinus augmentation: Summers' versus a piezoelectric technique – an experimental cadaver study.**

**Objectives:** Sinus floor augmentation using transalveolar techniques is a successful and predictable procedure. The aim of the study was to compare the performance of conventional hand instruments using mallets and osteotomes with that of piezoelectric–hydrodynamic devices for maxillary sinus floor elevation.

**Material and Methods:** In 17 undamaged cadaver heads on randomly allocated sites, Schneiderian membrane elevation was carried out transcrestally using piezosurgery and a hydrodynamic device or by conventional hand instrumentation. After simulation of sinus augmentation by the use of a radiopaque impression material, a post-operative CT scan was carried out and volumes were determined. Statistic significant differences between the two methods were evaluated by nonparametric Mann–Whitney U-test with  $P < 0.05$ .

**Results:** A mean graft volume of  $0.29 \pm 0.18 \text{ cm}^3$  ( $0.07\text{--}0.60 \text{ cm}^3$ ) was measured for the Summers' technique compared to  $0.39 \pm 0.32 \text{ cm}^3$  ( $0.05\text{--}1.04 \text{ cm}^3$ ) for the Sinus Physiolift® technique. There is no statistically significant difference with regard to trauma to the Schneiderian membrane or augmented volume.

**Conclusions:** Both techniques generate expedient augmentation volume in the posterior atrophic maxilla. The piezoelectric technique can be recommended as an alternative tool to graft the floor of human maxillary sinuses.

→ **Accrescimento del seno mascellare transcrestale: confronto tra tecnica di Summers e una tecnica piezoelettrica. Uno studio sperimentale su cadavere**

**Obiettivi:** Il rialzo del pavimento del seno mediante tecniche transalveolari è una procedura di successo e prevedibile. Lo scopo di questo studio è stato quello di confrontare le prestazioni di strumenti manuali tradizionali con martelli e osteotomi con quelle di dispositivi piezoelettrici idrodinamici per l'elevazione del pavimento del seno mascellare.

**Materiali e metodi:** Nei siti assegnati casualmente di 17 teste di cadaveri integre, l'elevazione della membrana di Schneider è stata eseguita transcrestalmente tramite piezochirurgia e un dispositivo idrodinamico o mediante strumenti manuali tradizionali. Dopo la simulazione di un rialzo del seno mediante l'uso di un materiale a impressione radiopaco, è stata effettuata una scansione TAC post-intervento e sono stati determinati i volumi. Sono state valutate differenze statisticamente significative tra i due metodi mediante un test U di Mann-Whitney non parametrico con  $P < 0,05$ .

**Risultati:** È stato misurato un volume di innesto medio di  $0,29 \pm 0,18 \text{ cm}^3$  (da  $0,07$  a  $0,60 \text{ cm}^3$ ) per la tecnica di Summers rispetto a un volume di  $0,39 \pm 0,32 \text{ cm}^3$  (da  $0,05$  a  $1,04 \text{ cm}^3$ ) per la tecnica Sinus Physiolift®. Non vi è alcuna differenza statisticamente significativa per quanto riguarda i traumi alla membrana di Schneider o l'aumento del volume.

**Conclusioni:** Entrambe le tecniche generano un aumento di volume opportuno nella mascella atrofica posteriore. La tecnica piezoelettrica può essere consigliata come uno strumento alternativo nell'innesto del pavimento dei seni mascellari umani.

Zhen F, Fang W, Jing S, Zuolin W.

## The use of a piezoelectric ultrasonic osteotome for internal sinus elevation: a retrospective analysis of clinical results.

EN Int J Oral Maxillofac Implants. 2012 Jul-Aug;27(4):920-6.

→ **The use of a piezoelectric ultrasonic osteotome for internal sinus elevation: a retrospective analysis of clinical results.**

**Purpose:** To explore the possibility and evaluate the clinical outcome of accomplishing maxillary internal sinus floor augmentation through the use of a piezoelectric osteotome in conjunction with dental implant placement and to discuss this technique.

**Material and Methods:** Patients attending the outpatient clinic of the Department of Dental Implantology, Hospital of Stomatology, Tongji University, between July 2007 and September 2009, who had insufficient bone volume to harbor endosseous implants at least 8 mm long in the lateral/posterior maxilla because of sinus pneumatization were enrolled in the study. Sinus augmentations were accomplished with a piezoelectric osteotome, followed by implant placement, either

immediately or delayed (6 months after augmentation, if the residual ridge height was less than 4 mm).

**Results:** Thirty patients with 36 maxillary molar sites with insufficient alveolar bone height as a result of pneumatization of the sinus were included in this study. The residual vertical bone height ranged from 2 to 8 mm. Twenty-eight implants were placed into 24 patients immediately after sinus augmentation. Another eight implants were placed into 6 patients 6 months after sinus augmentation. Only one sinus membrane perforated (failure rate: 2.78%). Only one implant was lost during the observation period. No other implant mobility or rapid bone loss was seen during a follow-up period of 5 to 27 months.

**Conclusions:** Application of a piezoelectric osteotome for internal sinus elevation simplified manipulation of the membrane and greatly reduced the chance of perforation. The pressure gradient between sinus and implant cavity was helpful in accomplishing this technique.

➤ **L'utilizzo di un osteotomo piezoelettrico ad ultrasuoni per grande rialzo di seno : un'analisi retrospettiva di risultati clinici.**

**Oggetto:** Esplorare la possibilità di realizzare un grande rialzo del seno mascellare in combinazione con il posizionamento di un impianto dentale mediante l'utilizzo di un osteotomo piezoelettrico . Valutazione dei risultati clinici e discussione di questa tecnica chirurgica.

**Materiali e metodi:** Sono stati reclutati nello studio pazienti con un volume osseo insufficiente per ospitare impianti endossei di almeno 8 mm nella mascella laterale/posteriore, dovuto a pneumatizzazione sinusale, che hanno frequentato l'ambulatorio del reparto di implantologia dentale, l'ospedale stomatologico e l'università di Tongji tra luglio 2007 e settembre 2009. Gli aumenti di seno sono stati ottenuti con un osteotomo piezoelettrico e seguiti dal posizionamento dell'impianto immediato o ritardato (6 mesi dopo l'aumento, se l'altezza di cresta residua è risultata inferiore a 4 mm).

**Risultati:** Nello studio sono stati inclusi trenta pazienti con 36 siti molari mascellari, con altezza dell'osso alveolare insufficiente in seguito a pneumatizzazione sinusale. L'altezza dell'osso verticale residuo era compreso tra 2 e 8 mm. Sono stati posizionati ventotto impianti in 24 pazienti, immediatamente dopo l'aumento sinusale. Altri otto impianti sono stati posizionati in 6 pazienti, 6 mesi dopo l'aumento sinusale. Si è riscontrata una sola perforazione di membrana sinusale (tasso di insuccesso: 2,78 %). Un solo impianto è stato perso durante il periodo di osservazione. Non è stata osservata alcuna ulteriore mobilità degli impianti o rapida perdita ossea, su un periodo di follow-up dai 5 ai 27 mesi.

**Conclusioni:** L'utilizzo di un osteotomo piezoelettrico per il grande rialzo di seno ha semplificato la manipolazione della membrana e ha notevolmente ridotto la possibilità di perforazione. Nella realizzazione della tecnica è risultato di aiuto il gradiente di pressione tra seno e cavità dell'impianto.

**Petruzzi M, Ceccarelli R, Testori T, Grassi FR.**

## Sinus floor augmentation with a hydropneumatic technique: a retrospective study in 40 patients.

**EN** Int J Periodontics Restorative Dent. 2012 Apr;32(2):205-10.

➤ **Sinus floor augmentation with a hydropneumatic technique: a retrospective study in 40 patients.**

The use of a hydropneumatic balloon for the elevation of the sinus membrane is a new technique for sinus floor augmentation procedures. Few cases using such a technique are reported in the English medical literature. This report describes 40 patients who were treated with this technique and studied retrospectively. Forty consecutive patients with an alveolar crest-sinus floor distance (bone height)  $\geq 12$  mm were enrolled. Under microscopy (40x) and using piezosurgical instruments, hydropneumatic sinus membrane elevation was performed, and a calcium sulphate solution was injected under the elevated antral membrane using a syringe. In the same surgical session, 4.00- to 6.50-mm-diameter implants were placed. Bone height at 12 months, complications related to the surgical technique, and implant failure were all recorded. Bone height at 12 months was  $14.66 \pm 1.48$  mm, with a sinus membrane elevation of  $9.01 \pm 3.01$  mm. Fifty-six implants were placed, and no failures were observed after 1 year. One macrolaceration and two microlacerations were the only complications related to the technique. Minimal invasiveness and reduced trauma characterize this new approach. In fact, gradual balloon inflation provides a controlled and atraumatic preparation of the sinus floor membrane. Piezoelectric instruments and microscopy make this technique predictable and safe. The relatively short learning curve of this approach for sinus floor elevation allows for its use in private practice.

➤ **Rialzo del pavimento del seno mascellare con una tecnica idropneumatica: uno studio retrospettivo su 40 pazienti.**

L'utilizzo di un palloncino idropneumatico per l'elevazione della membrana sinusale è una nuova tecnica nelle procedure per



il grande rialzo del seno. Nella letteratura medica inglese sono riportati pochi casi di utilizzo di tale tecnica. La presente relazione descrive l'applicazione della tecnica e lo studio retrospettivo su 40 pazienti. Sono stati reclutati quaranta pazienti che presentavano una distanza (altezza dell'osso) tra pavimento sinusale e cresta alveolare inferiore o pari a 12 mm. Mediante microscopia (40 x) e utilizzando strumenti piezochirurgici, è stata eseguita l'elevazione idropneumatica della membrana sinusale ed è stata iniettata una soluzione di solfato di calcio con una siringa, sotto la membrana antrale precedentemente sollevata. Nella stessa seduta operatoria, sono stati posizionati impianti di diametro compreso tra 4,00 e 6,50 mm. Sono stati registrati i dati relativi all'altezza dell'osso a 12 mesi, alle complicazioni legate alla tecnica chirurgica e agli insuccessi degli impianti. L'altezza dell'osso a 12 mesi è risultata di  $14,66 \pm 1,48$  mm, con un'elevazione della membrana sinusale di  $9,01 \pm 3,01$  mm. Sono stati posizionati cinquantasei impianti senza alcun insuccesso riferito a distanza di 1 anno. Una macro lacerazione e due micro lacerazioni sono risultate le sole complicazioni associate alla tecnica. Il nuovo approccio è caratterizzato da una minima invasività e da un ridotto trauma. Infatti, il graduale gonfiaggio del palloncino fornisce una preparazione controllata e atraumatica della membrana del pavimento sinusale. Gli strumenti piezoelettrici e la microscopia rendono questa tecnica prevedibile e sicura. La curva di apprendimento relativamente breve di tale approccio di elevazione del pavimento sinusale ne consente l'impiego nelle cliniche private.

**Baldi D, Menini M, Pera F, Ravera G, Pera P.**

## Sinus floor elevation using osteotomes or piezoelectric surgery.

**EN** Int J Oral Maxillofac Surg. 2011 May;40(5):497-503.

### ➤ Sinus floor elevation using osteotomes or piezoelectric surgery.

The aim of this paper is to describe a technique for sinus floor augmentation with a 1-step crestal approach where the residual bone is  $\leq 7,5$  mm. 36 implants were installed in 25 patients in the atrophic posterior maxilla immediately after sinus floor elevation. Sinus floor elevation was performed with a crestal approach using either osteotomes and burs or piezosurgery. Standardized intraoral radiographs were taken prior to surgery and 1 year after surgery. The mean residual bone height was 5.61 mm (range 3-7.5 mm). The mean gain of sinus elevation was 6.78 mm (range 3.5-10 mm) at 1 year after surgery. Two patients dropped out of the study. Of the 23 patients completing the study, one implant failed, whilst the remaining 33 implants were stable 12 months after surgery (cumulative survival rate 97%). A statistically significantly higher bone height was achieved with tapered implants compared with cylindrical implants ( $P < 0.05$ ). No statistically significant differences were found in bone level using osteotomes or piezosurgery. Piezosurgery was considered to provide less discomfort for the patient and greater convenience for the surgeon.

### ➤ Rialzo del pavimento del seno mascellare mediante osteotomi o chirurgia piezoelettrica.

Lo scopo di questo documento è descrivere una tecnica di rialzo del pavimento del seno mascellare con un approccio crestale a singola fase, dove l'osso residuo è inferiore o pari a 7,5 mm. Sono stati installati 36 impianti nella mascella atrofica posteriore di 25 pazienti, immediatamente dopo l'elevazione del pavimento sinusale. Il grande rialzo del seno è stato realizzato con un approccio crestale mediante osteotomi e frese o piezochirurgia. Le radiografie intraorali standardizzate sono state effettuate prima dell'intervento chirurgico e un anno dopo. L'altezza media dell'osso residuo è risultata di 5,61 mm (intervallo compreso tra 3 - 7,5 mm). Un anno dopo l'intervento chirurgico, si è ottenuto un guadagno medio di elevazione sinusale di 6,78 mm (intervallo compreso tra 3,5 - 10 mm). Due pazienti hanno abbandonato lo studio. Dei 23 pazienti che hanno completato lo studio, solo un impianto non ha avuto successo, mentre i rimanenti 33 impianti sono rimasti stabili 12 mesi dopo l'intervento chirurgico (tasso di sopravvivenza cumulativo del 97%). Si è raggiunta un'altezza dell'osso significativamente superiore, in termini statistici, utilizzando impianti conici rispetto a impianti cilindrici ( $P < 0,05$ ). Nessuna differenza statisticamente significativa è stata riscontrata nel livello dell'osso tra l'impiego di osteotomi e piezochirurgia. La piezochirurgia si è dimostrata offrire un minor disagio al paziente e una maggiore convenienza al chirurgo.

Sentineri R, Dagnino G.

## Sinus Physiolift: a new technique for a less invasive great sinus augmentation with crestal approach

EN J Osteol Biomat 2011;1:69-75.

→ **Sinus Physiolift: a new technique for a less invasive great sinus augmentation with crestal approach.**

**Aim:** The purpose of this article is to present an innovative surgical technique that produces a big maxillary sinus lift by the crestal approach through the use of hydrodynamic pressure for detaching the Schneiderian membrane.

**Materials and Methods:** Specific hollow elevators were designed, which due to their specific shape enable a closed system and exploits the Pascal's principle of the incompressibility of liquids. With a micrometric device the physiological liquid was injected into the sub-Schneiderian space in order to detach the membrane.

**Results:** This Sinus Physiolift technique uses piezoelectric surgery to reduce the percentage of perforations of the sinus membrane compared to traditional drills and osteotomes.

**Conclusions:** This technique significantly reduces the risk of perforation of the membrane when compared to previous methods, but the most important benefit is a much less debilitating postoperative phase for the patient. In addition, the simplicity of the procedure reduces stress for the patient as well as the surgeon's discomfort.

→ **Sinus Physiolift: una nuova tecnica mini-invasiva di rialzo del seno mascellare per via crestale.**

**Scopo:** Lo scopo di questo articolo è presentare un'innovativa tecnica chirurgica che produce una consistente elevazione del seno mascellare con approccio crestale, mediante l'uso di una pressione idrodinamica per distaccare la membrana Schneideriana.

**Materiali e Metodi:** Sono stati progettati specifici elevatori cavi che, grazie alla loro forma abilitano un sistema chiuso e sfruttano il principio di Pascal dell'incompressibilità dei liquidi. Mediante un dispositivo micrometrico fisiologico, è stato iniettato del liquido nel sub-spazio Schneideriano al fine di distaccare la membrana.

**Risultati:** La tecnica Sinus Physiolift utilizza la chirurgia piezoelettrica per ridurre la percentuale di perforazioni della membrana sinusale rispetto ai trapani tradizionali e agli osteotomi.

**Conclusioni:** Questa tecnica riduce significativamente il rischio di perforazione della membrana rispetto ai metodi precedenti, ma il vantaggio più importante è una fase post-operatoria molto meno debilitante per il paziente. Inoltre, la semplicità della procedura riduce lo stress intraoperatorio per chi si sottopone all'intervento, nonché il disagio per il chirurgo.

## → SINUS LIFT TECHNIQUE BY LATERAL APPROACH

---

Stacchi C, Vercellotti T, Toschetti A, Speroni S, Salgarello S, Di Lenarda R.

## Intraoperative Complications during Sinus Floor Elevation Using Two Different Ultrasonic Approaches: A Two-Center, Randomized, Controlled Clinical Trial.

EN Clin Implant Dent Relat Res. 2013 Aug 22.

→ **Intraoperative Complications during Sinus Floor Elevation Using Two Different Ultrasonic Approaches: A Two-Center, Randomized, Controlled Clinical Trial.**

**Purpose:** The aim of this study was to assess the prevalence of intraoperative complications during maxillary sinus elevation with lateral approach using a piezoelectric device with two different surgical techniques.

**Material and Methods:** Antrastomies were randomly performed by outlining a window (group A, 36 patients) or by eroding the cortical wall with a grinding insert until the membrane was visible under a thin layer of bone, before outlining the window (group B, 36 patients). Occurrence of membrane perforation, laceration of vascular branches, and surgical time was recorded.

**Results:** Seventy-two patients underwent sinus floor elevation: four perforations (11.1%) were observed in group A (two occurred during elevation with hand instruments) and zero perforations in group B ( $p < .05$ ). No evidence of vascular

lacerations was registered in both groups. A clinically insignificant but statistically shorter surgical time was recorded in group A ( $9.2 \pm 3.7$  minutes) than in group B ( $13.3 \pm 2.4$  minutes;  $p < .05$ ).

**Conclusions:** Within the limits of the present study, it may be concluded that ultrasonic erosion of the lateral wall of the sinus is a more predictable technique than piezoelectric outlining of a bone window in preventing from accidental perforations of Schneiderian membrane during sinus augmentation procedures.

➤ **Complicanze intra-operatorie durante il rialzo del pavimento sinusale usando due diversi approcci a ultrasuoni: una sperimentazione clinica a due centri, casuale e controllata.**

**Oggetto:** Lo scopo di questo studio è stato valutare la prevalenza di complicazioni intra-operatorie durante il rialzo del seno mascellare con approccio laterale utilizzando un dispositivo piezoelettrico con due diverse tecniche chirurgiche.

**Materiali e metodi:** Le antrostomie sono state eseguite casualmente delineando una finestra (gruppo A, 36 pazienti) o erodendo le pareti corticali con un inserto erodente fino a quando la membrana è risultata visibile sotto un sottile strato di osso, prima di delineare la finestra (gruppo B, 36 pazienti). Sono stati registrati episodi di perforazione della membrana e di lacerazione di ramificazioni vascolari e tempi chirurgici.

**Risultati:** Settantadue pazienti sono stati sottoposti a rialzo del pavimento sinusale: sono state osservate quattro perforazioni (11,1 %) nel gruppo A (due durante rialzo con strumenti manuali) e zero perforazioni nel gruppo B ( $p < 0,05$ ). Nessuna evidenza di lacerazioni vascolari è stata registrata nei due gruppi. Un tempo chirurgico clinicamente insignificante ma statisticamente più breve è stato registrato nel gruppo A ( $9,2 \pm 3,7$  minuti) rispetto a quello del gruppo B ( $13,3 \pm 2,4$  minuti;  $p < 0,05$ ).

**Conclusioni:** Entro i limiti del presente studio, si può ritenere che l'erosione della parete laterale del seno è una tecnica più prevedibile che il delineamento piezoelettrico di una finestra ossea nell'evitare perforazioni accidentali della membrana schneideriana durante procedure di rialzo del seno.

Cassetta M, Ricci L, Iezzi G, Calasso S, Piattelli A, Perrotti V.

## Use of piezosurgery during maxillary sinus elevation: clinical results of 40 consecutive cases.

EN Int J Periodontics Restorative Dent. 2012 Dec;32(6):e182-8.

➤ **Use of piezosurgery during maxillary sinus elevation: clinical results of 40 consecutive cases.**

The aim of this study was to evaluate the performance of piezoelectric devices during sinus elevation to determine the percentage of sinus membrane perforation and the time required to perform the antrostomy and elevation of the membrane. A total of 35 patients and 40 grafted sinuses were included. The parameters recorded were bony window length and height, bone thickness, osteotomy area, operative time, and number of perforations. Seven (17.5%) membrane perforations were observed, which were repaired with resorbable membranes. The mean length, height, and thickness of the osteotomy were  $13.8 \pm 2.9$  mm,  $6.9 \pm 1.4$  mm, and  $1.4 \pm 0.4$  mm, respectively. The mean osteotomy area was  $96.8 \pm 32.2$  mm<sup>2</sup>, and the mean operative time was  $10.3 \pm 2.1$  minutes. This study demonstrated that a piezoelectric device could be an attractive alternative for successful sinus augmentation.

➤ **L'uso della piezochirurgia durante il rialzo del seno mascellare: risultati clinici di 40 casi consecutivi.**

Lo scopo di questo studio è stato valutare le prestazioni dei dispositivi piezoelettrici durante il rialzo del seno per determinare la percentuale di perforazione della membrana sinusale e il tempo necessario per l'esecuzione dell'antrostomia e dell'elevazione della membrana. Sono stati reclutati in totale 35 pazienti ed eseguiti 40 innesti sinusali. I parametri registrati sono stati: lunghezza e altezza della finestra ossea, spessore osseo, area di osteotomia, tempo di intervento e numero di perforazioni. Sono state osservate sette perforazioni di membrana (17,5 %), che sono state riparate con membrane riassorbibili. Le medie di lunghezza, altezza e spessore dell'osteotomia sono state:  $13,8 \pm 2,9$  mm,  $6,9 \pm 1,4$  mm e  $1,4 \pm 0,4$  mm, rispettivamente. L'area media di osteotomia è risultata pari a  $96,8 \pm 32,2$  mm<sup>2</sup> e il tempo operativo medio è stato di  $10,3 \pm 2,1$  minuti. Questo studio ha dimostrato che un dispositivo piezoelettrico potrebbe essere un'alternativa interessante per il successo del rialzo del seno.

Cortes AR, Cortes DN, Arita ES.

## Effectiveness of piezoelectric surgery in preparing the lateral window for maxillary sinus augmentation in patients with sinus anatomical variations: a case series.

EN Int J Oral Maxillofac Implants. 2012 Sep-Oct;27(5):1211-5.

➤ **Effectiveness of piezoelectric surgery in preparing the lateral window for maxillary sinus augmentation in patients with sinus anatomical variations: a case series.**

**Purpose:** The present article sought to evaluate the effectiveness of a piezoelectric surgical unit for maxillary sinus augmentation surgeries in avoiding perforation of the sinus membrane and other possible procedural complications in patients with anatomical variations of the sinus.

**Material and Methods:** Twenty-five patients presenting sinus anatomical variations, who were indicated for a total of 40 sinus grafting procedures performed by the lateral window approach with a piezoelectric device, were analyzed. After 6 months of healing, implants were placed. Information collected included clinical and computed tomographic information on anatomical variations in the sinus bone walls, in the size of the sinus, and in the thickness of the sinus membrane. Occurrence of sinus membrane perforation and computed tomographic measurements of the amount of bone height gained with the grafting procedures were also recorded.

**Results:** Only two patients presented a small perforation (less than 5 mm in diameter) of the sinus membrane, which occurred only after osteotomies of the lateral windows and did not compromise the surgical outcome. No implants were lost during a mean follow-up period of 19 months.

**Conclusion:** The use of piezoelectric surgery allowed for the accomplishment of all rehabilitation treatments within the follow-up period of this study.

➤ **Efficacia della chirurgia piezoelettrica nella preparazione con approccio laterale per il rialzo di seno mascellare in pazienti con varianti anatomiche sinusali: una serie di casi.**

**Oggetto:** Il presente articolo ha cercato di valutare l'efficacia di un'unità chirurgica piezoelettrica per interventi di rialzo del seno mascellare, per evitare la perforazione della membrana sinusale e altre possibili complicazioni procedurali in pazienti con variazioni anatomiche del seno.

**Materiali e metodi:** Sono stati analizzati venticinque pazienti con variazioni anatomiche sinusali, che sono stati indicati per un totale di 40 procedure di innesto sinusale eseguite con approccio laterale con un dispositivo piezoelettrico. Gli impianti sono stati posizionati dopo 6 mesi di guarigione. Le informazioni raccolte hanno incluso dati clinici e di tomografia computerizzata sulle variazioni anatomiche nelle pareti ossee sinusali, nelle dimensioni del seno e nello spessore della membrana sinusale. Sono state, inoltre, registrate la perforazione della membrana sinusale e le misurazioni mediante tomografia computerizzata del valore dell'altezza ossea acquisita con le procedure di innesto.

**Risultati:** Solo due pazienti hanno presentato una piccola perforazione (meno di 5 mm di diametro) della membrana sinusale, che è avvenuta solo dopo osteotomie con approccio laterale e non ha compromesso il risultato chirurgico. Nessun impianto è stato perso durante un periodo medio di follow-up di 19 mesi.

**Conclusioni:** L'uso della chirurgia piezoelettrica ha consentito l'espletamento di tutti i trattamenti di riabilitazione entro il periodo di follow-up del presente studio.

Wallace SS, Tarnow DP, Froum SJ, Cho SC, Zadeh HH, Stoupel J, Del Fabbro M, Testori T.

## Maxillary sinus elevation by lateral window approach: evolution of technology and technique.

EN J Evid Based Dent Pract. 2012 Sep;12(3 Suppl):161-71.

➤ **Maxillary sinus elevation by lateral window approach: evolution of technology and technique.**

**Context:** The maxillary sinus elevation procedure has become an important pre-prosthetic surgical procedure for the creation of bone volume in the edentulous posterior maxilla for the placement of dental implants. Research and clinical

experience over the past 30 years has increased the predictability of this procedure as well as reduced patient morbidity.

**Evidence acquisition:** Data on grafting materials and implant survival rates comes from 10 published evidence-based reviews that include all relevant published data from 1980 to 2012. Supporting clinical material comes from the experience of the authors.

**Evidence synthesis:** The evidence-based reviews report and compare the implant survival rates utilizing various grafting materials, implant surfaces, and the use or non-use of barrier membranes over the lateral window. Clinical studies report on complication rates utilizing piezoelectric surgery and compare them to complication rates with rotary instrumentation.

**Conclusions:** The conclusions of all the evidence-based reviews indicate that the utilization of bone replacement grafts, rough-surfaced implants, and barrier membranes result in the most positive outcomes when considering implant survival. Further, the utilization of piezoelectric surgery, rather than rotary diamond burs, for lateral window preparation and membrane separation leads to a dramatic reduction in the occurrence of the intraoperative complications of bleeding and membrane perforation.

➤ **Rialzo del seno mascellare mediante approccio laterale: evoluzione della tecnologia e della tecnica.**

**Contesto:** La procedura di rialzo del seno mascellare è divenuta un'importante procedura chirurgica pre-protetica per la creazione di volume osseo nella mascella edentula posteriore per il posizionamento di impianti dentali. La ricerca e la sperimentazione clinica negli ultimi 30 anni hanno aumentato la prevedibilità di tale procedura, nonché diminuito la morbilità del paziente.

**Acquisizione di evidenza:** I dati sui materiali di innesto e sui tassi di sopravvivenza di impianto provengono da 10 recensioni basate su evidenze pubblicate, che includono tutti i dati rilevanti pubblicati dal 1980 al 2012. Il materiale clinico di supporto proviene dall'esperienza degli autori.

**Sintesi di evidenza:** Le recensioni basate sull'evidenza riferiscono e confrontano i tassi di sopravvivenza di impianto utilizzando vari materiali di innesto, superfici di impianto e l'uso o meno di membrane di barriera sulla finestra laterale. Gli studi clinici riferiscono sui tassi di complicanze utilizzando la chirurgia piezoelettrica e li confrontano con i tassi di complicazione ottenuti con strumentazione rotativa.

**Conclusioni:** Le conclusioni di tutte le recensioni basate sull'evidenza indicano che l'impiego di innesti ossei sostitutivi, impianti a superficie ruvida e membrane di barriera producono i risultati più positivi se si considera la sopravvivenza dell'impianto. Inoltre, l'utilizzo della chirurgia piezoelettrica nella preparazione della finestra laterale e nella separazione di membrana, rispetto alle frese diamantate rotative, conduce a una notevole riduzione del fenomeno delle complicanze intra-operatorie di sanguinamento e perforazione della membrana.

Toscana NJ, Holtzclaw D, Rosen PS.

## The effect of piezoelectric use on open sinus lift perforation: a retrospective evaluation of 56 consecutively treated cases from private practices.

EN J Periodontol. 2010 Jan;81(1):167-71.

➤ **The effect of piezoelectric use on open sinus lift perforation: a retrospective evaluation of 56 consecutively treated cases from private practices.**

**Background:** The lateral window approach to maxillary sinus augmentation is a well-accepted treatment option in implant dentistry. The most frequent complication reported with traditional techniques has been the perforation of the Schneiderian membrane, with perforation rates ranging from 11% to 56%. The purpose of this retrospective, consecutive case series from two private practices was to report on the rate of Schneiderian membrane perforations and arterial lacerations when a piezoelectric surgical unit was used in conjunction with hand instrumentation to perform lateral window sinus elevations.

**Methods:** Clinical data (Schneiderian membrane perforation, Underwood septa, and laceration of the lateral arterial blood supply to the maxillary sinus) were obtained retrospectively from two private practices and pooled for analysis. The information was collated after an exhaustive chart review. Fifty-six consecutively treated lateral window sinus lifts were performed on 50 partially or completely edentate patients.

**Results:** Zero perforations of the Schneiderian membrane occurred during the piezoelectric preparation of the lateral antrastomies, whereas two perforations were noted during subsequent membrane elevations using hand instrumentation. In both instances, membrane perforations were associated with sinus septa. The overall sinus perforation rate was 3.6%. Arterial branches of the posterior superior alveolar artery were encountered in 35 cases, and there were zero instances of arterial laceration.

**Conclusions:** This retrospective case series from clinical private practices confirmed that a lateral window approach to sinus elevation incorporating piezoelectric technology in conjunction with hand instrumentation was an effective means to achieve sinus elevation while minimizing the potential for intraoperative complications. Further prospective and randomized controlled studies are warranted to qualify these observations.

→ **L'effetto dell'uso di chirurgia piezoelettrica su perforazione di rialzo sinusale aperto: una valutazione retrospettiva di 56 casi trattati consecutivamente da cliniche private.**

**Background:** L'approccio laterale nel rialzo del seno mascellare è un'opzione di trattamento ben accettata nell'implantologia dentale. La complicazione più frequente riportata con i metodi tradizionali, è stata la perforazione della membrana schneideriana, con tassi di perforazione che vanno dall'1% al 56%. L'oggetto di questa serie retrospettiva di casi consecutivi da due cliniche private è stato riferire sul tasso di perforazioni della membrana schneideriana e sulle lacerazioni arteriose quando viene usata una unità chirurgica piezoelettrica in combinazione con strumentazione manuale per eseguire rialzi sinusali con approccio laterale.

**Metodi:** I dati clinici (perforazione della membrana schneideriana, setti deviati e lacerazione dell'arteria laterale di rifornimento del sangue al seno mascellare) sono stati ottenuti a posteriori da due cliniche private e raccolti per le analisi. Le informazioni sono state raccolte dopo un'approfondita verifica della cartella clinica. Sono stati eseguiti cinquantasei rialzi sinusali con approccio laterale trattati consecutivamente su 50 pazienti parzialmente o completamente edentuli.

**Risultati:** Non si sono verificate perforazioni della membrana schneideriana durante la preparazione piezoelettrica delle antronomie laterali, mentre due perforazioni sono state osservate durante le successive elevazioni di membrana utilizzando strumentazione manuale. In entrambi i casi, le perforazioni di membrana sono state associate con setti sinusali. Il tasso complessivo di perforazione sinusale è stato del 3,6%. Sono state incontrate ramificazioni dell'arteria alveolare superiore posteriore in 35 casi con assenza di istanze di lacerazione di arteria.

**Conclusioni:** Questa serie retrospettiva di casi da cliniche private ha confermato che un approccio laterale di rialzo sinusale con tecnologia piezoelettrica congiuntamente a strumentazione manuale è risultato un mezzo efficace per ottenere il rialzo sinusale, nel contempo riducendo al minimo il rischio di complicazioni intra-operatorie. Ulteriori prospettive e studi controllati casuali sono necessari per qualificare tali osservazioni.

Stübinger S, Saldamli B, Seitz O, Sader R, Landes CA.

## Palatal versus vestibular piezoelectric window osteotomy for maxillary sinus elevation: a comparative clinical study of two surgical techniques.

EN Oral Surg Oral Med Oral Pathol Oral Radiol Endod. 2009 May;107(5):648-55.

→ **Palatal versus vestibular piezoelectric window osteotomy for maxillary sinus elevation: a comparative clinical study of two surgical techniques.**

**Objectives:** The goal of this study was to compare the surgical advantages and disadvantages of a new palatal access osteotomy for sinus elevation with a conventional lateral approach.

**Study design:** In 32 patients, either a palatal (n = 16) or a lateral (n = 16) osteotomy to the maxillary sinus was performed under local anesthesia. The palatal access included a circular paramarginal incision and elevation of a palatal mucosal flap based on a median pedicle. The lateral access was performed by vestibular standard incision and development of a mucoperiosteal flap with a vestibular and superior basis. For all osteotomies a piezoelectric device was used. The sinus cavity was augmented with synthetic nanostructured hydroxyapatite graft material.

**Results:** Intraoperative complications during both procedures were minimal and wound healing was uneventful. Membrane perforation occurred in 19% of the palatal group and in 19% of the lateral group. Soft tissue management of the palatal technique was superior to that of the lateral approach, because the vestibular anatomy was not altered and consequently no disharmonious soft tissue scarring and no postoperative swelling occurred.

**Conclusion:** The palatal approach permitted higher postoperative comfort, especially for edentulous patients, because full dentures could be incorporated directly after surgery with almost perfect fit.

→ **Osteotomia di accesso palatale e vestibolare nel rialzo del seno mascellare: uno studio clinico comparativo delle due tecniche chirurgiche.**

**Obiettivo:** Lo scopo di questo studio era di comparare i vantaggi e gli svantaggi chirurgici di una nuova osteotomia di accesso palatale nel rialzo del seno macellare rispetto all'approccio laterale convenzionale.

**Disegno dello studio:** Sono state eseguite in 32 pazienti 16 osteotomie del seno mascellare con accesso palatale e altre 16 con accesso laterale in anestesia locale. L'accesso palatale è stato eseguito con incisione paramarginale e rilascio mesiale con elevazione del lembo palatale. L'accesso laterale è stato eseguito con una incisione crestale vestibolare standard ed il sollevamento del lembo mucoperiostale vestibolare. In tutte le osteotomie è stato utilizzato un dispositivo piezoelettrico. La cavità sinusale è stata riempita con materiale da innesto a base di idrossiapatite sintetica nanostrutturata.

**Risultati:** Le complicazioni intra-operatorie durante entrambe le procedure sono state minime e la guarigione è stata normale. La perforazione della membrana del seno è avvenuta nel 19% dei casi nel gruppo palatale e nel 19% dei casi nel gruppo laterale. La gestione dei tessuti molli con tecnica palatale è risultata migliore rispetto alla tecnica laterale in quanto l'anatomia vestibolare non si è alterata, non erano presenti segni cicatriziali e il gonfiore post-operatorio era assente.

**Conclusioni:** L'accesso palatale rende migliore il post-operatorio, in particolare per i pazienti edentuli ai quali subito dopo la chirurgia possono essere applicate senza alcun problema protesi complete con adattamento quasi perfetto.

Muñoz-Guerra MF, Naval-Gías L, Capote-Moreno A.

## Le Fort I osteotomy, bilateral sinus lift, and inlay bone-grafting for reconstruction in the severely atrophic maxilla: a new vision of the sandwich technique, using bone scrapers and PIEZOSURGERY®.

EN J Oral Maxillofac Surg. 2009 Mar;67(3):613-8.

... Le Fort I osteotomy, bilateral sinus lift, and inlay bone-grafting for reconstruction in the severely atrophic maxilla: a new vision of the sandwich technique, using bone scrapers and PIEZOSURGERY®.

Severe atrophy of the edentulous maxilla and progressive pneumatisation of the maxillary sinus can compromise the insertion of dental implants. In this context, ideal implant positioning is limited by inadequate height, width, and quality of the bone. Le Fort I osteotomy and interpositional bone graft is an excellent treatment concept for the dental rehabilitation of patients with atrophied maxilla and reversed intermaxillary relationship. In this report, we indicate the transcendent aspect of elevation and preservation of maxillary sinus and nasal mucosa, modifying the sandwich technique by the useful of bone scrapers and PIEZOSURGERY®. The procedure is described including a 1-stage approach using cortico-cancellous bone blocks through which implants are placed. In the extremely atrophied alveolar process of the maxilla, this technique provides the desired gain of bone, allows for the ideal placement of dental implants, and improves any discrepancy between the upper and lower arches.

... Osteotomia Le Fort I, rialzo bilaterale del seno e innesto osseo inlay nella ricostruzione del mascellare gravemente atrofico: una nuova visione della tecnica sandwich con l'utilizzo di raschietto per osso e chirurgia piezoelettrica.

L'atrofia grave del mascellare edentulo e la pneumatizzazione progressiva del seno mascellare possono compromettere l'inserzione degli impianti dentali. In tale contesto, il posizionamento ideale dell'impianto è limitato dalla inadeguata altezza, larghezza e qualità dell'osso. L'osteotomia Le Fort I con l'interposizione di un innesto osseo rappresentano un eccellente metodo di trattamento per la riabilitazione dentale di pazienti con mascellare atrofico e rapporto intermascellare invertito. Nella presente relazione mostriamo l'aspetto preminente del rialzo e della preservazione del seno mascellare e della mucosa nasale, modificando la tecnica a sandwich mediante l'impiego di raschietti per osso e chirurgia piezoelettrica. La procedura viene illustrata mediante un approccio monofasico, con l'utilizzo di innesti ossei a blocco cortico-spongiosi attraverso i quali vengono inseriti gli impianti. In presenza di un processo alveolare mascellare estremamente atrofizzato, questa tecnica permette di ottenere il guadagno osseo desiderato, consente il posizionamento ideale degli impianti dentali e migliora ogni discrepanza presente tra le arcate superiore ed inferiore.

Wallace SS, Mazor Z, Froum SJ, Cho SC, Tarnow DP.

## Schneiderian membrane perforation rate during sinus elevation using piezosurgery: clinical results of 100 consecutive cases.

EN Int J Periodontics Restorative Dent. 2007; 27(5):413-419

➔ **Schneiderian membrane perforation rate during sinus elevation using piezosurgery: clinical results of 100 consecutive cases.**

The lateral window sinus elevation procedure has become a routine and highly successful preprosthetic procedure that is used to increase bone volume in the posterior maxilla for the placement of dental implants. Many surgical techniques have been proposed that provide access to the maxillary sinus through the lateral wall to allow for elevation of the sinus membrane. Among these are the multiple variations of the hinge and complete osteotomy techniques, which make use of rotary cutting instruments for the antrostomy. The most common intraoperative complication with these surgical approaches is perforation of the schneiderian membrane, with perforation rates of 14% to 56% reported in the literature. In most instances, perforation occurs either while using rotary instruments to make the window or when using hand instruments to gain initial access to begin the elevation of the membrane from the sinus walls. This article presents an alternative approach that uses a piezoelectric instrument for the sinus elevation procedure. Although new to the United States, this approach has been used successfully in Europe for many years. The membrane perforation rate in this series of 100 consecutive cases using the piezoelectric technique has been reduced from the average reported rate of 30% with rotary instrumentation to 7%. Furthermore, all perforations with the piezoelectric technique occurred during the hand instrumentation phase and not with the piezoelectric inserts.

➔ **Percentuale di perforazione della membrana Schneideriana durante il rialzo del seno con Piezosurgery: risultati clinici su 100 casi consecutivi.**

La procedura dell'elevazione della finestra laterale del seno è diventata una tecnica pre-protetica di routine ed altamente vantaggiosa che viene utilizzata per aumentare il volume osseo nel mascellare posteriore per il posizionamento di impianti dentali. Sono state proposte molte tecniche chirurgiche per accedere al seno mascellare attraverso la parete laterale e permettere lo scollamento della membrana del seno. Tra queste ci sono le tecniche di variazione multipla della cerniera e di osteotomia completa, che utilizzano strumenti di taglio rotanti per l'antrostomia. La più comune complicazione intraoperatoria di questi approcci chirurgici è la perforazione della membrana Schneideriana, con una percentuale di perforazione che varia dal 14% al 56%, come riportato in letteratura. In molti casi, la perforazione avviene sia mentre si adoperano strumenti rotanti per creare la finestra sia utilizzando strumenti manuali per ottenere l'accesso iniziale allo scollamento della membrana dalle pareti del seno. Questo articolo presenta un approccio alternativo che utilizza uno strumento piezoelettrico per la procedura dell'elevazione del seno. Sebbene sia nuovo negli Stati Uniti, questo approccio è stato utilizzato con successo in Europa per molti anni. La percentuale di perforazione della membrana in 100 casi consecutivi, impiegando la tecnica piezoelettrica, è stata ridotta da una media del 30% riportata per gli strumenti rotanti ad un 7%. Inoltre, tutte le perforazioni con la tecnica piezoelettrica si sono verificate durante la fase con strumenti manuali e non durante l'utilizzo di inserti piezoelettrici.

Vercellotti T, De Paoli S, Nevins M.

## The Piezoelectric Bony Window Osteotomy and Sinus Membrane Elevation: Introduction of a New Technique for Simplification of the Sinus Augmentation Procedure.

EN Int J Periodontics Restorative Dent. 2001; 21(6):561-567.

➔ **The Piezoelectric Bony Window Osteotomy and Sinus Membrane Elevation: Introduction of a New Technique for Simplification of the Sinus Augmentation Procedure.**

All of the surgical techniques to elevate the maxillary sinus present the possibility of perforating the schneiderian membrane. This complication can occur during the osteotomy, which is performed with burs, or during the elevation of the membrane using manual elevators. The purpose of this article is to present a new surgical technique that radically simplifies maxillary sinus surgery, thus avoiding perforating the membrane. The piezoelectric bony window osteotomy easily cuts



mineralized tissue without damaging the soft tissue, and the piezoelectric sinus membrane elevation separates the schneiderian membrane without causing perforations. The elevation of the membrane from the sinus floor is performed using both piezoelectric elevators and the force of a physiologic solution subjected to piezoelectric cavitation. Twenty-one piezoelectric bony window osteotomy and piezoelectric sinus membrane elevations were performed on 15 patients using the appropriate surgical device (Mectron Piezosurgery System). Only one perforation occurred during the osteotomy at the site of an underwood septa, resulting in a 95% success rate. The average length of the window was 14 mm; its height was 6 mm, and its thickness was 1.4 mm. The average time necessary for the piezoelectric bony window osteotomy was approximately 3 minutes, while the piezoelectric sinus membrane elevation required approximately 5 minutes.

→ **Osteotomia piezoelettrica della finestra ossea e scollamento della membrana del seno: introduzione ad una nuova tecnica per la semplificazione della tecnica del rialzo del seno.**

Tutte le tecniche chirurgiche per il rialzo del seno mascellare presentano il rischio di perforazione della membrana Schneideriana. Questa complicazione può avvenire durante l'osteotomia, svolta attraverso l'uso di frese, o durante lo scollamento della membrana utilizzando elevatori manuali. Lo scopo di questo articolo consiste nel presentare una nuova tecnica chirurgica che semplifichi radicalmente la chirurgia del seno mascellare, evitando così di perforare la membrana. L'osteotomia piezoelettrica della finestra ossea taglia facilmente i tessuti mineralizzati senza danneggiare i tessuti molli, e lo scollamento piezoelettrico della membrana del seno separa la membrana Schneideriana senza provocare perforazioni. Lo scollamento della membrana dal pavimento del seno avviene sia grazie all'utilizzo di elevatori piezoelettrici, sia per via dell'effetto di cavitazione piezoelettrico della soluzione fisiologica. Sono state praticate ventuno osteotomie piezoelettriche della finestra ossea ed altrettanti scollamenti della membrana del seno su 15 pazienti utilizzando un'apposita apparecchiatura chirurgica (Piezosurgery Mectron). Si è verificata solamente una perforazione durante l'osteotomia nel sito di un setto mascellare, ottenendo così il 95% di risultati positivi. La lunghezza media della finestra è stata di 14 mm; la sua altezza di 6 mm, ed il suo spessore 1,4 mm. Il tempo mediamente necessario per una osteotomia piezoelettrica della finestra ossea è approssimativamente di 3 minuti, mentre lo scollamento piezoelettrico del seno mascellare richiede circa 5 minuti.

→ **RIDGE EXPANSION**

---

Brugnami F, Caiazza A, Mehra P.

**Piezosurgery assisted, flapless split crest surgery for implant site preparation.**

EN J Maxillofac Oral Surg. 2014 Mar;13(1):67-72.

→ **Piezosurgery-assisted, flapless split crest surgery for implant site preparation.**

**Introduction:** Bucco-lingual resorption of the alveolar ridge can, at times, be predictably corrected at the time of implant placement. Among the different options available to achieve this are a group of surgical techniques described as split crest or split ridge procedures. Most of these procedures require the use of a mallet and some type of chisels and/or osteotomes; they are very technique-sensitive and can be uncomfortable for patients. Recently, alternative tools to split the crest have been presented, and these include the newer bone expanders and the piezoelectric scalpel. A flapless approach to implant dentistry has become popular with the aim to alleviate post treatment side effects, accelerate healing and avoid bone resorption caused by flap elevation.

**Methods:** We present a technique combining the use of a piezoelectric scalpel and a tapered bone expander in a flapless fashion as a novel way to perform split crest procedures with an aim to optimize outcomes and acceptability by patients.

**Results:** All implants were successfully placed and the resorbed ridge expanded in the same setting. Findings were confirmed by postoperative cone beam cat scan (CBCT) evaluation.

**Conclusions:** This new technique is a predictable approach for split crest procedures and has high acceptability by patients and is technically simple for surgeons.

→ **Tecnica di espansione di cresta senza lembo assistita mediante piezochirurgia per la preparazione del sito implantare.**

**Introduzione:** Il riassorbimento bucco-linguale della cresta alveolare può, a volte, venire prevedibilmente corretto al momento dell'inserimento dell'impianto. Tra le diverse opzioni disponibili per realizzare ciò si annoverano un gruppo di tecniche chirurgiche descritte come cresta divisa o procedure di cresta divisa. La maggior parte di queste procedure

richiedono l'impiego di un mazzuolo e alcuni tipi di scalpelli e/o osteotomi; sono molto sensibili alle tecniche e possono essere scomode per i pazienti. Recentemente, sono stati presentati strumenti alternativi per dividere la cresta, che includono i più recenti espansori ossei e il bisturi piezoelettrico. Un approccio senza lembo all'implantologia dentale è diventato popolare con lo scopo di alleviare gli effetti collaterali post-trattamento, accelerare la guarigione ed evitare il riassorbimento osseo causato da elevazione del lembo.

**Metodi:** Viene presentata una tecnica che combina l'uso di un bisturi piezoelettrico con un espansore osseo conico in modalità senza lembo, come un nuovo modo di eseguire procedure di cresta divisa e con lo scopo di ottimizzare i risultati e l'accettabilità da parte dei pazienti.

**Risultati:** Tutti gli impianti sono stati posizionati con successo e la cresta riassorbita espansa nella stessa seduta operatoria. Le conclusioni sono state confermate da una valutazione ottenuta mediante scansione tomografica con fascio conico (CBCT) post-operatoria.

**Conclusioni:** Questa nuova tecnica è un approccio prevedibile delle procedure di espansione di cresta con un'elevata accettabilità da parte dei pazienti ed è tecnicamente semplice per i chirurghi.

Kelly A, Flanagan D.

## Ridge expansion and immediate placement with piezosurgery and screw expanders in atrophic maxillary sites: two case reports.

EN J Oral Implantol. 2013 Feb;39(1):85-90.

### ➤ Ridge expansion and immediate placement with piezosurgery and screw expanders in atrophic maxillary sites: two case reports.

Endosseous dental implants may require bone augmentation before implant placement. Herein is described an approach to edentulous ridge expansion with the use of piezosurgery and immediate placement of implants. This may allow for a shortened treatment time and the elimination of donor-site morbidity. Two cases are reported. This technique uses a piezoelectric device to cut the crestal and proximal facial cortices. Space is then created with motorized osteotomes to widen the split ridge. This technique allows for expansion of narrow, anatomically limiting, atrophic ridges, creating space for immediate implant placement. The facial and lingual cortices provide support with vital osteocytes for osteogenesis. The 2 patients presented had adequate bone height for implant placement but narrow edentulous ridges. In patient 1 at site #11, the ridge crest was 3.12 mm thick and was expanded to accept a 4.3 mm x 13 mm implant. The resulting ridge width was 8.88 mm, which was verified using cone beam computerized tomography (CBCT). In patient 2 at site #8 and site #9, the narrow ridge was expanded using the same technique to accept 2 adjacent 3.5 mm x 14 mm implants. The implants were restored to a functional and esthetic outcome..

### ➤ Espansione di cresta e immediato inserimento mediante piezochirurgia ed espansori a vite in siti mascellari atrofici: due casi clinici.

Gli impianti dentali intraossei possono richiedere un aumento osseo prima del posizionamento degli stessi. Nel seguito, viene descritto un approccio di espansione di cresta edentula mediante piezochirurgia e posizionamento immediato degli impianti. Ciò può consentire un ridotto tempo di trattamento e l'eliminazione della morbidità del sito donatore. Vengono riportati due casi. La tecnica utilizza un dispositivo piezoelettrico per incidere le corticali facciali crestali e prossimali. Viene, quindi, creato dello spazio mediante osteotomi motorizzati per allargare la cresta divisa. La presente tecnica consente l'espansione di creste strette, anatomicamente limitative e atrofiche e la creazione di spazio per l'inserimento immediato di un impianto. Le corticali linguali e facciali forniscono supporto per l'osteogenesi con osteociti vitali. I 2 pazienti hanno presentato un'adeguata altezza ossea per il posizionamento dell'impianto, ma sottili creste edentule. Nel sito n. 11 del paziente 1, la cresta è risultata di 3,12 mm di spessore ed è stata ampliata per accogliere un impianto di 4,3 mm x 13 mm. La larghezza di cresta risultante è stata di 8,88 mm, verificata mediante tomografia computerizzata a fascio conico (CBCT). Nei siti n. 8 e 9 del paziente 2, la stretta cresta è stata ampliata con la stessa tecnica usata per accettare 2 impianti adiacenti da 3,5 mm x 14 mm. Gli impianti sono stati riportati a un stato estetico e funzionale.

Anitua E, Begoña L, Orive G.

## Controlled ridge expansion using a two-stage split-crest technique with ultrasonic bone surgery.

EN Implant Dent. 2012 Jun;21(3):163-70.

### ...☞ Controlled ridge expansion using a two-stage split-crest technique with ultrasonic bone surgery.

**Purpose:** The aim of this study is to evaluate the two-stage split-crest technique with ultrasonic bone surgery for implant placement in patients with very narrow ridges, and to determine the status of soft and hard tissues and implant success rate.

**Material and Methods:** Six patients received nine implants (BTI Biotechnology Institute, Vitoria, Spain) after a two-stage split-crest technique. Plasma rich in growth factors-Endoret was used during first and second stages to promote tissue regeneration. All implants were treated with plasma rich in growth factors-Endoret to promote osseointegration. Patients were recalled for clinical evaluation at least 6 months after implant loading.

**Results:** The status of soft tissues was very good showing adequate plaque index, bleeding index, and probing depth values. Success rate of implants at the end of follow-up (between 15 and 22 months after first surgery) was 100%. Bone ridge was measured and compared at final examination showing a mean ridge expansion of 5.60 mm (SD = 1.9) at apical and 7.33 mm (SD = 1.73) at occlusal.

**Conclusions:** Two-stage split-crest with ultrasonic bone surgery can be considered a safe and predictable bone expansion technique for very narrow ridges.

### ...☞ Espansione di cresta controllata con tecnica di split crest a due fasi mediante chirurgia ossea a ultrasuoni.

**Oggetto:** Lo scopo di questo studio è quello di valutare la tecnica di espansione di cresta a due stadi mediante chirurgia ossea a ultrasuoni per il posizionamento dell'impianto in pazienti con creste molto strette e per determinare lo stato dei tessuti molli e duri e il tasso di successo dell'impianto.

**Materiali e metodi:** Sei pazienti hanno ricevuto nove impianti (BTI Biotechnology Institute, Vitoria, Spagna) dopo una tecnica di cresta divisa a due stadi. È stato usato plasma ricco in fattori di crescita Endoret durante la prima e la seconda fase, per promuovere la rigenerazione del tessuto. Tutti gli impianti sono stati trattati con plasma ricco di fattori di crescita Endoret per promuovere l'osteointegrazione. I pazienti sono stati richiamati per la valutazione clinica almeno 6 mesi dopo l'impianto.

**Risultati:** I tessuti molli hanno mostrato uno stato ottimale con adeguati indici di placca, indici di sanguinamento e valori di profondità di sonda. Il tasso di successo degli impianti al termine del follow-up (tra 15 e 22 mesi dopo il primo intervento chirurgico) è stato del 100%. La cresta ossea è stata misurata e confrontata nell'esame finale che mostra una media di espansione di cresta di 5,60 mm (SD = 1,9) apicale e 7,33 mm (SD = 1,73) occlusale.

**Conclusioni:** La cresta divisa a due stadi mediante chirurgia ossea a ultrasuoni può essere considerata una tecnica di espansione ossea sicura e prevedibile per creste molto strette.

Horrocks GB.

## The controlled assisted ridge expansion technique for implant placement in the anterior maxilla: a technical note.

EN Int J Periodontics Restorative Dent. 2010 Oct;30(5):495-501.

### ...☞ The controlled assisted ridge expansion technique for implant placement in the anterior maxilla: a technical note.

This technical report describes the simple and valuable technique of controlled assisted ridge expansion (CARE) for the esthetic zone of the anterior maxilla. Atrophic bone and narrow alveolar crests make implant bed preparation difficult. The highly predictable surgical technique of CARE for alveolar expansion uses periosteal containment and subperiosteal intrabony vertical releasing incisions efficiently. This allows for the expansion of narrow, anatomically limiting edentulous ridges. The precise and conservative use of Piezosurgery and assisted manipulation of the labialized bony pedicle by horizontal spreaders and rotary osteocondensers affords a highly predictable surgical procedure, which allows implants to be placed at the time of surgery, reducing patient treatment time, morbidity, functional losses, and overall cost, as well as increasing the native bone volume in the atrophic maxillary ridge.

→ La tecnica di espansione di cresta controllata e assistita per l'inserimento di un impianto nella mascella anteriore: una nota tecnica.

La presente relazione tecnica descrive la semplice e pregevole tecnica di espansione controllata e assistita di cresta (CARE) per la zona estetica della mascella anteriore. Ossi atrofici e creste alveolari strette rendono difficile la preparazione del sito implantare. La tecnica chirurgica altamente prevedibile di CARE per l'espansione alveolare utilizza il mantenimento periostale e verticale intraosseo subperiostale, eseguendo le incisioni in modo efficiente. Ciò consente l'espansione di creste edentule strette e anatomicamente limitanti. L'uso preciso e conservativo della piezochirurgia e la manipolazione assistita del peduncolo osseo labializzato mediante diffusori orizzontali e osteocondensatori rotanti offrono una procedura chirurgica altamente prevedibile, che permette agli impianti di venire posizionati al momento dell'intervento chirurgico, riducendo tempo di trattamento del paziente, morbidità, perdite di funzionalità e costo totale, oltre ad aumentare il volume osseo nativo nella cresta mascellare atrofica.

**Bertossi D, Albanese M, Bissolotti G, Bondi V, Nocini P.**

## L'utilizzo di impianti conici in contemporanea all'espansione alveolare piezoelettrica come alternativa alla chirurgia preprotetica con innesti ossei per la riabilitazione dei mascellari atrofici.

**IT** Quintessenza Internazionale dental Tech – anno 26 – numero 9 bis – Speciale Implantologia 2010.

→ The use of tapered implants simultaneously with the piezoelectric alveolar expansion as an alternative to preprosthetic surgery with bone grafts for the rehabilitation of atrophic maxilla.

**Objective:** To evaluate the possibility of the combined technique of piezoelectric expansion with the use of tapered implants for the rehabilitation of atrophic maxilla.

**Methods:** We considered 10 patients (aged 45-58) suffering from class 4-5 atrophy of the upper jaw, according to the classification of Cawood and Howell. The patients were subjected to alveolar expansion using the piezoelectric technique and simultaneous implant surgery with the use of tapered implants. The postoperative radiological tests were a standard orthopantomogram and a TC dental scan. Standard antibiotic therapy was administered to each patient. The piezoelectric bone expansion procedure has been associated to the use of alloplastic bone substitutes to fill spaces in the bone and collagen membranes in order to improve the thickness of the alveolar bone and to allow for a correct implant. Each patient was subjected to the insertion of between 3 to 6 tapered implants with a diameter of 3.75 and a length of 10-11.5 mm. The healing screws were inserted 8 months after the primary procedure.

**Results:** the patients were monitored clinically and the changes of the base of the alveolar bone were evaluated by means of intraoral radiography with centring device and millimetre grid measurements, at the time of the primary surgery and subsequent checks up to a year after the procedure. The average survival of implants was 96.5% (n=65). The average resorption of the base of the alveolar bone was 1.19 (1.01) mm one year after the procedure. The use of tapered implants in procedures of alveolar expansion seems to be indicated for the feature of reducing the compressive forces between the fixture and both the cortical and trabecular bone.

**Discussion:** the use of tapered implants proved to be ideal in patients suffering from severe maxillary atrophy. The conical design of the fixture allows for the reduction of the interfacial compressive forces between the implant and the bone, thereby improving primary and secondary stability when used simultaneously with alveolar expansion procedures.

→ L'utilizzo di impianti conici in contemporanea all'espansione alveolare piezoelettrica come alternativa alla chirurgia preprotetica con innesti ossei per la riabilitazione dei mascellari atrofici.

**Obiettivo:** Valutare la possibilità della tecnica combinata di espansione piezoelettrica con l'utilizzo di impianti conici per la riabilitazione dei mascellari atrofici.

**Metodi:** abbiamo considerate 10 pazienti (età 45-58) affetti da atrofia del mascellare superiore di classe 4-5 secondo la classificazione di Cawood and Howell. I pazienti sono stati sottoposti a intervento di espansione alveolare con tecnica piezoelettrica e contemporanea chirurgia implantare mediante l'utilizzo di impianti conici. Gli accertamenti radiologici postoperatori sono stati l'ortopantomografia standard e il TC dentalscan. Antibioticoterapia standard è stata somministrata a ciascun paziente. La procedura di espansione ossea piezoelettrica è stata associata all'utilizzo di sostituti ossei alloplastici per il riempimento degli spazi ossei liberi e di membrane in collagene al fine di migliorare lo spessore dell'osso alveolare e permettere la corretta fase implantologica. Ogni paziente è stato sottoposto all'inserimento da 3 a 6 impianti conici con

diametro di 3,75 e lunghezza 10-11,5 mm. Le viti di guarigione sono state inserite a 8 mesi dalla procedura primaria.

**Risultati:** i pazienti sono stati controllati clinicamente e i cambiamenti dell'osso alveolare basale sono stati valutati mediante radiografie endorali con centratore e griglia millimetrata di misurazione, al momento della procedura chirurgica primaria e a controlli successivi fino a un anno dal carico oclusale. La sopravvivenza media implantare è stata di 96,5% (n = 65). Il riassorbimento medio dell'osso alveolare basale è stato 1,19 (1,01) mm dopo un anno dal carico. L'indicazione all'utilizzo di impianti conici nelle procedure di espansione alveolare sembra trovare indicazione per la caratteristica di ridurre le forze compressive tra la fixture e sia l'osso corticale che trabecolare.

**Discussione:** l'utilizzo di impianti conici si è rivelato ideale in pazienti affetti da atrofia severa dei mascellari. Il design conico della fixture permette di ridurre le forze compressive interfacciali tra impianto e osso, migliorando in tal modo la stabilità primaria e secondaria quando utilizzato contemporaneamente a procedure espansive alveolari.

**Belleggia F, Pozzi A, Rocci M, Barlattani A, Gargari M.**

## Piezoelectric surgery in mandibular split crest technique with immediate implant placement: a case report.

**EN** Oral Implantol (Rome). 2008 Oct;1(3-4):116-23.

### → Piezoelectric surgery in mandibular split crest technique with immediate implant placement: a case report.

Implant supported rehabilitation of thin edentulous ridges with horizontal atrophy necessitates a regenerative approach. Within the procedures for horizontal bone defects augmentation, ridge expansion techniques permit dislocation of the buccal bone plate in a labial direction and simultaneous implant insertion in single-stage surgery, abbreviating overall treatment time. The piezoelectric ridge expansion technique permits to obtain the expansion of very mineralized bone crests without excessive traumas or the risk of ridge fractures. The case reported shows an implant treatment for partial edentulous lower arch rehabilitation. A full-split thickness flap was raised. The mucoperiosteal reflection permitted to identify alveolar crest contour where osteotomies had to be performed. Split thickness dissection allowed periosteal blood supply to be maintained on the buccal bone plate. After horizontal and vertical osteotomies were performed with OT7 piezoelectric microsaw (Piezosurgery, Mectron), a single-bevel scalpel was used to move the buccal bone plate to the labial. Two Straumann TE 3.3/4.8 mm wide implants were inserted in the lower right premolar area, and 1 Straumann 4.8 mm Wide Neck implant was inserted to replace lower right first molar. The amount of bone expansion was equal to the cervical diameter of the placed implants (4.8 mm) and residual bone gap was packed with Bio-Oss granules (Geistlich). Healing was uneventful and 3 months later final restorations with implant-supported porcelain-fused-to-metal crowns were cemented.

### → Chirurgia piezoelettrica nella tecnica di espansione di cresta mandibolare con immediato posizionamento dell'impianto: un caso clinico.

La riabilitazione supportata da impianto delle creste edentule sottili con atrofia orizzontale necessita di un approccio rigenerativo. Nell'ambito delle procedure per l'accrescimento dei difetti ossei orizzontali, le tecniche di espansione crestale permettono la dislocazione della parete ossea vestibolare in una direzione vestibolare e l'inserimento di impianto simultaneo in chirurgia a singola fase, riducendo il tempo di trattamento complessivo. La tecnica di espansione crestale piezoelettrica consente di ottenere l'espansione di creste ossee molto mineralizzate senza eccessivi traumi o il rischio di fratture crestali. Il caso riportato mostra un trattamento di impianto per la riabilitazione dell'arcata inferiore edentula parziale. È stato sollevato un lembo a spessore totale (interamente diviso). Lo scollamento mucoperiostale ha consentito di identificare i contorni della cresta alveolare dove le osteotomie dovevano essere effettuate. La dissezione a spessore parziale ha consentito il rifornimento di sangue periostale sulla parete ossea vestibolare. Dopo l'esecuzione di osteotomie orizzontali e verticali con micro-seghe piezoelettriche con punte OT7 (Piezochirurgia, Mectron), un bisturi a singolo smusso è stato utilizzato per spostare la parete ossea vestibolare al labiale. Due impianti Straumann TE di larghezza pari a 3,3 /4,8 mm sono stati inseriti nel premolare inferiore destro e 1 Straumann con collo largo 4,8 mm è stato inserito per sostituire il primo molare inferiore destro. La quantità di espansione ossea è risultata uguale al diametro cervicale dell'impianto posizionato (4,8 mm) e lo spazio dell'osso residuo è stato riempito con granuli di Bio-Oss (Geistlich). La guarigione non ha riportato problemi e 3 mesi dopo è stata cementata la ricostruzione finale, mediante corone in metallo e ceramica supportate dall'impianto.

Enislidis G, Wittwer G, Ewers R.

## Preliminary Report on a Staged Ridge Splitting Technique for Implant Placement in the Mandible: A Technical Note.

EN Int J Oral Maxillofac Implants. 2006; 21(3):445-449

### ➤ Preliminary Report on a Staged Ridge Splitting Technique for Implant Placement in the Mandible: A Technical Note.

**Purpose:** Narrow edentulous alveolar ridges less than 5 mm wide require horizontal augmentation for the placement of screw-type dental implants. A staged approach to ridge splitting in the mandible to decrease the risk of malfracture during osteotomy is presented.

**Materials and Methods:** Five consecutive patients with 6 long-span edentulous areas of the mandibular ridge were included in this study. After corticotomy of a rectangular buccal segment and a 40-day healing period, the mandibular ridge was split, leaving the buccal periosteum attached to the lateralized segment. Seventeen dental implants were placed, and the gap between the implants and the bone filled with a mixture of venous blood and a porous algae-derived hydroxyapatite.

**Results:** All buccal segments fractured as planned at the basal corticotomy during ridge splitting. After 6 months, all implants were stable and surrounded by bone; prosthetic loading with fixed partial dentures was successful in all cases.

**Discussion:** In the mandible, greenstick fracture during widening with osteotomes has not been controllable to date because of cortical thickness of the bone; the risk of malfracture during single-stage ridge splitting was high. With this approach, the location of the greenstick fracture is predetermined, and the perfusion for the buccal segment remains intact, although vascularization shifts from internal perfusion from spongy bone after the first intervention to external perfusion from the periosteum after the second intervention. The buccal cortical segment remains a pedicled graft after ridge splitting.

**Conclusion:** The preliminary results of this report indicate that staged ridge splitting can be a safe technique which overcomes the problems associated with single-stage ridge expansion/ridge splitting procedures without causing significant delay in treatment.

### ➤ Report preliminare su una tecnica per l'espansione di cresta a stadi per il posizionamento di impianti nella mandibola.

**Obiettivo:** Strette creste alveolari edentule con larghezza inferiore a 5 mm richiedono una crescita orizzontale per l'inserimento di impianti dentali a vite. Viene presentato un approccio a stadi all'espansione di cresta nella mandibola per diminuire il rischio di fratture durante l'osteotomia.

**Materiali e metodi:** Cinque pazienti consecutivi con 6 estese aree edentule della cresta mandibolare sono stati inclusi in questo studio. Dopo la corticotomia di un segmento rettangolare vestibolare e un periodo di guarigione di 40 giorni, la cresta mandibolare è stata espansa, lasciando il periostio vestibolare attaccato al segmento lateralizzato. Sono stati inseriti diciassette impianti dentali, e lo spazio tra impianti ed osso è stato riempito con una mistura di sangue venoso ed idrossiapatite porosa derivata da alghe.

**Risultati:** Tutti i segmenti vestibolari fratturati come pianificato per la corticotomia basale durante l'espansione di cresta. Dopo 6 mesi, tutti gli impianti erano stabili e ricoperti da osso; il carico protesico con dentatura parzialmente fissa è riuscito in tutti i casi.

**Discussione:** Nella mandibola, sino ad oggi, una frattura incompleta durante l'allargamento con osteotomi non era controllabile a causa dello spessore corticale dell'osso; il rischio di fratture durante l'espansione di cresta in un singolo stadio era alto. Con questo approccio, la posizione della frattura incompleta è predeterminata, e la perfusione per il segmento vestibolare rimane intatta, anche se la vascolarizzazione si sposta dalla perfusione interna dall'osso spongioso dopo il primo intervento alla perfusione esterna dal periostio dopo il secondo intervento. Il segmento corticale vestibolare rimane un innesto pedunculato dopo l'espansione della cresta.

**Conclusioni:** I risultati preliminari di questo report indicano che l'espansione di cresta a stadi può essere una tecnica sicura che supera i problemi associati all'espansione della cresta in un singolo stadio senza causare un ritardo significativo nel trattamento.

Vercellotti T, Russo C, Gianotti S.

## A New Piezoelectric Ridge Expansion Technique in the Lower Arch - A Case Report.

EN World Dentistry. 2000; online article

### → A New Piezoelectric Ridge Expansion Technique in the Lower Arch - A Case Report.

This article presents a new piezoelectric ridge expansion technique that permits the use of the bone flap procedure even in areas of highly mineralized bone, such as in the anterior region of the mandible, thus avoiding the risk of fracture. The new piezoelectric ridge expansion technique makes use of a specifically designed piezoelectric device with bone scalpels that vibrate at a variable ultrasound frequency, cutting bone easily, precisely, and non-traumatically. The case reported is that of a patient with an edentulous mandibular ridge defect with thickness reduced to 3 mm. The bone flap expansion technique was performed, followed by a piezoelectric ridge osteotomy to cut the ridge and obtain separation of the buccal and palatal osseous flaps, allowing the positioning of the implants in a single stage surgery. The defect obtained by the distraction of the two cortical walls was filled with bioactive glass mixed with platelet concentrate (PC) and covered with a platelet rich plasma (PRP) membrane. When the site was reopened after six months, the ridge bone appeared to be well stabilized with a thickness of 5 mm, an increase of 2 mm; the implants also appeared to be osteointegrated.

### → Una nuova tecnica piezoelettrica per l'espansione di cresta nell'arcata inferiore - case report.

Questo articolo presenta una nuova tecnica piezo-elettrica per l'espansione della cresta che permette l'uso della procedura del lembo osseo anche in aree in cui l'osso si presenta altamente mineralizzato, come ad esempio nella regione anteriore della mandibola, evitando così il rischio di fratture. La nuova tecnica piezoelettrica per l'espansione della cresta, che si avvale di un'apparecchiatura piezoelettrica appositamente progettata e di inserti che vibrano ad una frequenza ultrasonica variabile, si caratterizza per un'azione di taglio dell'osso semplice, precisa e non traumatica. Il caso in questione fa riferimento ad un paziente con un difetto della cresta mandibolare edentula con spessore ridotto a 3 mm. È stata usata la tecnica dell'espansione del lembo osseo, seguita dall'osteotomia piezoelettrica della cresta per tagliare quest'ultima e ottenere la separazione dei lembi ossei buccale e palatale, permettendo così il posizionamento degli impianti in un'unica seduta chirurgica. Il difetto ottenuto con la distrazione delle due pareti corticali è stato riempito con biovetro miscelato con concentrato piastrinico (PC) e ricoperto con una membrana di plasma arricchito di piastrine (PRP). Quando il sito è stato riaperto dopo sei mesi, la cresta ossea è apparsa ben stabilizzata con uno spessore di 5 mm, un aumento di 2 mm; anche gli impianti appaiono osteointegrati.

Vercellotti T.

## Piezoelectric Surgery in Implantology: A Case Report - A New Piezoelectric Ridge Expansion Technique.

EN Int J Periodontics Restorative Dent. 2000; 20(4):359-365

### → Piezoelectric Surgery in Implantology: A Case Report - A New Piezoelectric Ridge Expansion Technique.

The purpose of this preliminary article is to present a new surgical technique that, thanks to the use of modulated-frequency piezoelectric energy scalpels, permits the expansion of the ridge and the placement of implants in single-stage surgery in positions that were not previously possible with any other method. The technique involves the separation of the vestibular osseous flap from the palatal flap and the immediate positioning of the implant between the 2 cortical walls. The case report illustrates the ridge expansion and positioning of implants step by step in bone of quality 1 to 2 with only 2 to 3 mm of thickness that is maintained for its entire height. To obtain rapid healing, the expansion space that was created for the positioning of the implant was filled, following the concepts of tissue engineering, with bioactive glass synthetic bone graft material as an osteoconductive factor and autogenous platelet-rich plasma as an osteoinductive factor. The site was covered with a platelet-rich plasma membrane. A careful evaluation of the site when reopened after 3 months revealed that the ridge was mineralized and stabilized at a thickness of 5 mm and the implants were osseointegrated.

### → Chirurgia piezoelettrica in Implantologia: case report - una nuova tecnica piezoelettrica per l'espansione della cresta.

Lo scopo di questo articolo introduttivo è quello di presentare una nuova tecnica chirurgica che, grazie all'uso di strumenti

ad energia piezoelettrica a frequenza modulata, permette l'espansione della cresta ed il posizionamento di impianti in un'unica seduta in posizioni che non sarebbero raggiungibili con altre metodiche. Tale tecnica implica la separazione del lembo osseo vestibolare dal lembo palatino e l'immediato posizionamento dell'impianto tra le due pareti corticali. Il caso in questione illustra l'espansione della cresta ed il posizionamento dell'impianto passo dopo passo su ossa di qualità 1 e 2 e con solo 2 o 3 mm di spessore che viene mantenuto per tutta la sua altezza. Per ottenere una rapida guarigione, lo spazio creato attraverso l'espansione per il posizionamento dell'impianto, è stato riempito, seguendo i risultati dell'ingegneria tissutale, con materiale da innesto osseo sintetico di vetro bioattivo come fattore osteoconduttivo e con plasma autogeno arricchito di piastrine come fattore osteoinduttivo. Il sito è stato coperto con una membrana di plasma arricchito di piastrine. Una attenta valutazione del sito, riaperto dopo 3 mesi, ha rilevato che la cresta si era mineralizzata e stabilizzata con spessore di 5 mm, e che l'impianto risultava osseointegrato.

## → ORTHODONTIC MICROSURGERY

---

Yu H, Jiao F, Wang B, Shen SG.

### Piezoelectric decortication applied in periodontally accelerated osteogenic orthodontics.

**EN** Craniofac Surg. 2013 Sep;24(5):1750-2

#### → Piezoelectric decortication applied in periodontally accelerated osteogenic orthodontics.

Our aim was to evaluate the application of piezoelectric decortication in periodontally accelerated osteogenic orthodontics (PAOO). One hundred fifty-six patients with severe skeletal malocclusions were enrolled in this study. Ultrasonic decortications were performed in 187 labial or lingual PAOO of the maxillary and mandibular anterior teeth. Orthodontic decompensation started from the fifth day after operation. All patients healed uneventfully and no severe periodontic complications were recorded. Rapid teeth movement and relatively short treatment duration were realized. Alveolar fenestration and bony dehiscence was successfully addressed. With physical and mechanical properties of absence of macrovibration, ease of use and control, piezosurgery showed its great values in PAOO.

#### → Decorticazione piezoelettrica applicata nell'ortodonzia osteogenica parodontalmente accelerata.

Il nostro obiettivo è stato quello di valutare l'applicazione di corticotomia piezoelettrica nell'ortodonzia osteogenica parodontalmente accelerata (OOPA). Sono stati reclutati nello studio centocinquantasei pazienti con gravi malocclusioni scheletriche. Sono state effettuate corticotomie a ultrasuoni in 187 OOPA vestibolari o linguali dei denti anteriori mascellari e mandibolari. Lo scompenso ortodontico ha avuto inizio dal quinto giorno successivo all'intervento. Tutti i pazienti sono guariti tranquillamente e senza gravi complicazioni parodontali. Sono stati realizzati movimenti rapidi dei denti e trattamenti relativamente di breve durata. La fenestrazione alveolare e la deiscenza ossea sono state affrontate con esito positivo. La piezochirurgia ha mostrato un grande valore nelle OOPA, grazie a proprietà fisiche e meccaniche di assenza di macrovibrazioni e facilità di utilizzo e controllo.

Grenga V, Bovi M.

### Corticotomy-Enhanced Intrusion of an Overerupted Molar Using Skeletal Anchorage and Ultrasonic Surgery.

**EN** J Clin Orthod. 2013 Jan;47(1):50-5.

#### → Corticotomy-Enhanced Intrusion of an Overerupted Molar Using Skeletal Anchorage and Ultrasonic Surgery.

Overerupted molars due to the loss of antagonists are a common clinical finding in adults. Because intrusion of an overerupted molar to permit prosthetic replacement is difficult to achieve without adverse side effects on the neighboring teeth, skeletal anchorage is now commonly used. Several surgical techniques have been proposed to allow faster



orthodontic movement in these cases. Wilcko and colleagues developed an accelerated osteogenic technique involving fullthickness flap reflection, selective alveolar decortication, ostectomy, and bone grafting. Other authors have recommended selective alveolar corticotomy involving full-thickness flaps and vertical and horizontal corticotomies limited to the cortical bone. Kim and colleagues proposed a minimally invasive technique called corticision to induce accelerated tooth movement by stimulating osteoblasts and bending the surgically separated alveolar bone. In this technique, a reinforced scalpel is used as a thin chisel to separate the interproximal cortices transmucosally without reflecting a flap. Vercellotti and Podesta recently introduced a new approach to bone surgery involving flap elevation and vertical and horizontal osteotomies performed with an ultrasonic piezosurgical device. Piezocision, an evolution of this technique developed by Dibart and colleagues, is a minimally invasive procedure that combines microincisions and localized piezoelectric surgery without flap elevation. In a previous article, we described the use of the Mectron Piezosurgery\* unit for exposure of a palatally impacted canine. This device is a powerful piezoelectric handpiece with a functional frequency of 25-29 kHz and a digital modulation capability of 30Hz. It improves surgical control by performing a precise, selective cut, using ultrasonic waves transmitted to the hard tissues through an insert mounted on the handpiece. The inserts vibrate linearly between 60 and 210 microns, providing the handpiece with power in excess of 5W. A high-powered pump emits a biocompatible 9% sodium chloride solution for cooling. This article shows how intrusion of an overerupted molar with skeletal anchorage can be enhanced by selective alveolar corticotomy using ultrasonic bone surgery.

...✚ **Intrusione agevolata da corticotomia di un molare estruso mediante ancoraggio scheletrico e chirurgia a ultrasuoni.**

I molari estrusi a causa della perdita di antagonisti rappresentano una diagnosi clinica comune negli adulti. Dato che le intrusioni di un molare estruso non consentono di ottenere una facile sostituzione protesica senza effetti collaterali avversi per i denti vicini, l'ancoraggio scheletrico viene ora comunemente usato. Sono state proposte diverse tecniche chirurgiche per consentire un più rapido movimento ortodontico in questi casi. Wilcko e colleghi hanno sviluppato una tecnica di accelerazione osteogenica con riflessione di lembo a pieno spessore, corticotomia alveolare selettiva, osteotomia e innesto osseo. Altri autori hanno raccomandato corticotomia alveolare selettiva con lembi a pieno spessore e corticotomie verticali e orizzontali limitate all'osso corticale. Kim e colleghi hanno proposto una tecnica a minima invasività chiamata corticision per indurre movimento del dente accelerato attraverso stimolazione degli osteoblasti e scostamento dell'osso alveolare separato chirurgicamente. In questa tecnica, un bisturi rinforzato viene usato come un sottile scalpello per separare le cortecce interprossimali per via trans-mucosale senza riflessione di lembo. Vercellotti e Podesta hanno recentemente introdotto un nuovo approccio alla chirurgia ossea con elevazione di lembo e osteotomie orizzontali e verticali eseguite con un dispositivo piezochirurgico a ultrasuoni. La Piezocision, un'evoluzione della tecnica sviluppata da Dibart e colleghi, è una procedura a minima invasività che combina microincisioni e chirurgia piezoelettrica localizzata senza elevazione di lembo. In un precedente articolo, abbiamo descritto l'uso dell'unità Piezosurgery Mectron\* per l'esposizione di un canino palatale incluso. Questo dispositivo è un potente manipolo piezoelettrico di frequenza funzionale pari a 25 - 29 kHz e una capacità di modulazione digitale di 30 Hz. L'unità migliora il controllo chirurgico effettuando un'incisione precisa e selettiva mediante onde a ultrasuoni trasmesse ai tessuti duri attraverso un inserto montato sul manipolo. Gli inserti vibrano linearmente tra i 60 e i 210 micron, fornendo al manipolo una potenza superiore ai 5 W. Una pompa ad alta potenza emette una soluzione biocompatibile di cloruro di sodio al 9% per il raffreddamento. Questo articolo mostra il modo di migliorare l'intrusione di un molare estruso con ancoraggio scheletrico grazie a corticotomia alveolare selettiva utilizzando chirurgia ossea a ultrasuoni.

Hernández-Alfaro F, Guijarro-Martínez R.

## Endoscopically assisted tunnel approach for minimally invasive corticotomies: a preliminary report.

EN J Periodontol. 2012 May;83(5):574-80.

...✚ **Endoscopically assisted tunnel approach for minimally invasive corticotomies: a preliminary report.**

**Background:** The dental community has expressed low acceptance of traditional corticotomy techniques for corticotomy-facilitated orthodontics. These procedures are time consuming, entail substantial postoperative morbidity and periodontal risks, and are often perceived as highly invasive.

**Methods:** A total of 114 interdental sites were treated in nine consecutive patients. Under local anesthesia, a tunnel approach requiring one to three vertical incisions per arch (depending on the targeted teeth) was used. Piezosurgical corticotomies and elective bone augmentation procedures were performed under endoscopic assistance. Postoperative

cone-beam computerized tomography evaluation was used to confirm adequate corticotomy depth.

**Results:** Procedures were completed in a mean time of 26 minutes. Follow-up evaluations revealed no loss of tooth vitality, no changes in periodontal probing depth, good preservation of the papillae, and no gingival recession. No evidence of crestal bone height reduction or apical root resorption was detected.

**Conclusions:** The tunnel approach minimizes soft-tissue debridement and permits effective cortical cuts. The combination of piezosurgery technique with endoscopic assistance provides a quick, reliable means to design and perform these corticotomies while maximizing root integrity preservation. Moreover, the sites needing bone augmentation are selected under direct vision. Compared to traditional corticotomies, this procedure has manifest advantages in surgical time, technical complexity, patient morbidity, and periodontium preservation.

••• **Approccio di tunnel assistito per via endoscopica per corticotomie a minima invasività: un rapporto preliminare.**

**Background:** La comunità dentale ha manifestato scarsa accettazione delle tradizionali tecniche di corticotomia per l'ortodonzia facilitata da corticotomia. Queste procedure sono dispendiose in termini di tempo, contemplan sostanziali morbilità post-operatoria e rischi parodontali e sono spesso percepite come molto invasive.

**Metodi:** Sono stati trattati 114 siti interdentali totali in nove pazienti consecutivi. In anestesia locale, è stato impiegato un approccio di tunnel che ha richiesto da una a tre incisioni verticali per arcata (a seconda dei denti bersaglio). Sono state eseguite procedure di corticotomia piezochirurgica e aumento osseo elettivo con assistenza endoscopica. È stata utilizzata una valutazione tramite tomografia computerizzata a fascio conico post-operatoria per confermare l'adeguata profondità di corticotomia.

**Risultati:** Le procedure sono state portate a termine in un tempo medio di 26 minuti. Valutazioni di follow-up non hanno rivelato alcuna perdita di vitalità dei denti né modifica della profondità di sonda parodontale o alcuna recessione gengivale, ma una buona conservazione delle papille. Non è stata rilevata alcuna evidenza di riduzione dell'altezza ossea crestale o riassorbimento della radice apicale.

**Conclusioni:** L'approccio a tunnel riduce al minimo lo scollamento dei tessuti molli e consente efficaci incisioni corticali. La combinazione di tecniche piezochirurgiche con assistenza endoscopica fornisce una soluzione rapida e affidabile per progettare ed eseguire tali corticotomie, massimizzando la conservazione dell'integrità radicolare. Inoltre, i siti che richiedono accrescimento osseo vengono selezionati in visione diretta. Rispetto alle corticotomie tradizionali, questa procedura ha evidenti vantaggi in termini di tempo chirurgico, complessità tecnica, morbilità del paziente e conservazione del parodonto.

Vercellotti T, Podestà A.

## Orthodontic Microsurgery: A New Surgically Guided Technique for Dental Movement.

EN Int J Periodontics Restorative Dent. 2007; 27:325-331

••• **Orthodontic Microsurgery: A New Surgically Guided Technique for Dental Movement.**

Eight patients with malocclusions were treated with a new orthodontic-surgical technique that reduces the duration of treatment compared to conventional techniques. The monocortical tooth dislocation and ligament distraction (MTDLD) technique combines two different dental movements that work separately but simultaneously on opposite root surfaces. On the root surface corresponding to the direction of movement, vertical and horizontal microsurgical corticotomies are performed around each tooth root with a piezosurgical microsaw to eliminate cortical bone resistance. The immediate application of strong biomechanical forces produces rapid dislocation of the root and the cortical bone together. On the root surface opposite the direction of movement, the force of dislocation produces rapid distraction of ligament fibers. During the osteogenic process that follows, application of normal orthodontic biomechanics achieves the final tooth movement. All eight patients underwent periodontal and radiologic examinations for more than 1 year after treatment. No periodontal defects were observed in any of the patients, including one with a severe malocclusion and a thin periodontal tissue biotype. Compared to traditional orthodontic therapy, the average treatment time with the MTDLD technique in the mandible and maxilla was reduced by 60% and 70%, respectively.

••• **Microchirurgia ortodontica: nuova tecnica per la dislocazione dentaria.**

Otto pazienti con malocclusione furono trattati con una nuova tecnica ortodontico-chirurgica che reduce la durata del trattamento rispetto alle tecniche convenzionali. La tecnica di dislocazione dentaria monocorticale e di distrazione del

legamento (MTDLD) combina due diversi movimenti dentari che lavorano separatamente ma contemporaneamente sulle opposte superficie radicolari. Sulla superficie radicolare corrispondente alla direzione del movimento si eseguono, con apposita microsega piezoelettrica, corticotomie verticali e orizzontali attorno ad ogni radice dentaria per eliminare la resistenza dell'osso corticale. L'immediata applicazione di forti forze biomeccaniche produce una rapida dislocazione della radice insieme all'osso corticale. Sulla superficie radicolare opposta alla direzione del movimento, la forza di dislocazione produce una rapida distrazione delle fibre del legamento parodontale. Durante il processo osteogenetico che segue, si ottiene il movimento dentale di rifinitura utilizzando la normale biomeccanica ortodontica. Tutti gli otto pazienti in esame furono sottoposti ad esami parodontali e radiologici per oltre un anno dopo il trattamento. Non si osservarono difetti parodontali in nessuno dei pazienti, compreso uno con una grave malocclusione e un biotipo di tessuto parodontale sottile. Rispetto alla terapia ortodontica tradizionale, il tempo di trattamento medio con la tecnica MTDLD nella mandibola e nella mascella era ridotto del 60% e del 70% rispettivamente.

## → BONE GRAFTING

---

Mouraret S, Houschyar KS, Hunter DJ, Smith AA, Jew OS, Girod S, Helms JA.

### Cell viability after osteotomy and bone harvesting: comparison of piezoelectric surgery and conventional bur.

EN Int J Oral Maxillofac Surg. 2014 Aug;43(8):966-71.

#### → Cell viability after osteotomy and bone harvesting: comparison of piezoelectric surgery and conventional bur.

The aim of this study was to evaluate and compare the influence of a piezoelectric device versus a conventional bur on osteocyte viability and osteoblast and osteoclast activity using an in vivo mouse model. Osteotomies were created and bone grafts were harvested using either a conventional bur or a piezoelectric device; the resulting injuries and bone grafts were evaluated over an extended time-course using molecular and cellular assays for cell death (TUNEL assay), cell viability (4',6-diamidino-2-phenylindole (DAPI) staining), the onset of mineralization (alkaline phosphatase activity), and bone remodelling (tartrate-resistant acid phosphatase activity). Osteotomies created with a piezoelectric device showed greater osteocyte viability and reduced cell death. Bone grafts harvested with a piezoelectric device exhibited greater short-term cell viability than those harvested with a bur, and exhibited slightly more new bone deposition and bone remodelling. The difference in response of osteocytes, osteoblasts, and osteoclasts to bone cutting via a bur and via a piezoelectric device is negligible in vivo. Given the improved visibility and the margin of safety afforded by a piezoelectric device, they are the instrument of choice when cutting or harvesting bone to preserve soft tissue.

#### → Vitalità cellulare in seguito a osteotomia e raccolta ossea: confronto tra chirurgia piezoelettrica e frese convenzionali.

Lo scopo di questo studio è stato valutare e confrontare l'influenza di un dispositivo piezoelettrico rispetto a una fresa tradizionale sulla vitalità di osteociti e osteoblasti e l'attività di osteoclasti, utilizzando un modello di topo in vivo. Sono state create osteotomie e raccolti innesti ossei mediante fresa tradizionale o dispositivo piezoelettrico. Le lesioni e gli innesti ossei risultanti sono stati valutati durante un periodo prolungato di tempo con test molecolari e cellulari di mortalità cellulare (test TUNEL), vitalità cellulare (marcatura con 4',6-diamidino-2-fenilindolo (DAPI)), insorgenza di mineralizzazione (attività fosfatasi alcalina) e rimodellamento osseo (attività fosfatasi acida tartrato-resistente). Le osteotomie create con un dispositivo piezoelettrico hanno mostrato una maggiore vitalità degli osteociti e una ridotta mortalità cellulare. Gli innesti ossei raccolti con un dispositivo piezoelettrico hanno esibito una maggiore vitalità cellulare di breve termine rispetto a quelli raccolti con una fresa, insieme a una nuova deposizione e a un rimodellamento osseo leggermente superiori. La differenza di risposta degli osteociti, osteoblasti e osteoclasti all'incisione ossea mediante fresa o dispositivo piezoelettrico in vivo è trascurabile. La migliore visibilità e il margine di sicurezza offerti da un dispositivo piezoelettrico lo rendono lo strumento preferito per preservare i tessuti molli durante l'incisione o il prelievo osseo.

Majewski P.

## Piezoelectric surgery in autogenous bone block grafts.

EN Int J Periodontics Restorative Dent. 2014 May-Jun;34(3):355-63.

### ➔ Piezoelectric surgery in autogenous bone block grafts.

This article describes alveolar ridge reconstruction in the esthetic zone using autogenous bone blocks harvested from the chin, taking into account the way the bone block is harvested, stabilized, and contoured in the recipient site. The 38 procedures were divided into two groups: group 1, using piezoelectric surgery, and group 2, using rotary instruments. The piezoelectric surgery technique made it possible to introduce surgical modifications. An observation of bone regeneration and follow-up clinical observations 5 to 7 years after the procedure revealed that the piezoelectric surgery technique provides better and more predictable clinical results for bone regeneration.

### ➔ Chirurgia piezoelettrica in innesti a blocco ossei autogeni.

Questo articolo descrive la ricostruzione della cresta alveolare nella zona estetica con blocchi ossei autogeni raccolti dal mento, prendendo in considerazione il modo in cui il blocco osseo viene raccolto, stabilizzato e sagomato nel sito ricevente. Le 38 procedure sono state divise in due gruppi: gruppo 1 (utilizzo di chirurgia piezoelettrica) e gruppo 2 (utilizzo di strumenti rotanti). La tecnica di chirurgia piezoelettrica ha consentito l'introduzione di modifiche chirurgiche. Osservazioni sulla rigenerazione ossea e dei follow-up clinici dai 5 ai 7 anni dopo l'intervento hanno rivelato che la tecnica di chirurgia piezoelettrica fornisce risultati clinici migliori e più prevedibili.

Majewski P.

## Autogenous bone grafts in the esthetic zone: optimizing the procedure using piezosurgery.

EN Int J Periodontics Restorative Dent. 2012 Dec;32(6):e210-7.

### ➔ Autogenous bone grafts in the esthetic zone: optimizing the procedure using piezosurgery.

Soft and hard tissue defects pose a therapeutic challenge in modern implant dentistry. There are a multitude of surgical techniques available, and it is necessary to match the problem with the solution. This report describes the reconstruction of the alveolar ridge in the esthetic zone with the help of autogenous bone blocks harvested from the chin that were shaped to fit and stabilized at the recipient site. The procedures were performed using Piezosurgery, which made it possible to introduce surgical modifications and had a significant impact on the accuracy of the procedure. An observation period of 2 to 7 years showed positive stable results for treatment in terms of function and esthetics.

### ➔ Innesti ossei autogeni in zona estetica: ottimizzazione della procedura mediante piezochirurgia.

I difetti del tessuto molle e duro costituiscono una sfida terapeutica nell'odontoiatria implantare moderna. Esistono una moltitudine di tecniche chirurgiche disponibili, ma è necessario trovare una corretta soluzione al problema. Questa relazione descrive la ricostruzione della cresta alveolare nella zona estetica con l'ausilio di blocchi ossei autogeni raccolti dal mento, modellati per un corretto adattamento e stabilizzati al sito ricevente. Le procedure sono state eseguite mediante piezochirurgia, che ha permesso di introdurre modifiche chirurgiche e ha riportato un impatto significativo sulla correttezza della procedura. Un periodo di osservazione da 2 a 7 anni ha evidenziato risultati stabili di trattamento in termini di funzionalità ed estetica.

Lakshmiganthan M, Gokulanathan S, Shanmugasundaram N, Daniel R, Ramesh SB.

## Piezosurgical osteotomy for harvesting intraoral block bone graft.

EN J Pharm Bioallied Sci. 2012 Aug;4(Suppl 2):S165-8.

### ➔ Piezosurgical osteotomy for harvesting intraoral block bone graft.

The use of ultrasonic vibrations for the cutting of bone was first introduced two decades ago. Piezoelectric surgery is a minimally invasive technique that lessens the risk of damage to surrounding soft tissues and important structures such as

nerves, vessels, and mucosa. It also reduces damage to osteocytes and permits good survival of bony cells during harvesting of bone. Grafting with intraoral bone blocks is a good way to reconstruct severe horizontal and vertical bone resorption in future implants sites. The piezosurgery system creates an effective osteotomy with minimal or no trauma to soft tissue in contrast to conventional surgical burs or saws and minimizes a patient's psychological stress and fear during osteotomy under local anesthesia. The purpose of this article is to describe the harvesting of intraoral bone blocks using the piezoelectric surgery device.

◆ **Osteotomia piezochirurgica per la raccolta di innesti ossei a blocco intraorali.**

L'impiego di vibrazioni ad ultrasuoni per realizzare incisioni ossee è stato introdotto per la prima volta due decenni fa. La chirurgia piezoelettrica è una tecnica mini-invasiva che riduce il rischio di danni, sia ai tessuti molli circostanti o a strutture importanti come nervi, vasi e mucose, sia al carico degli osteociti, consentendo così una buona sopravvivenza delle cellule ossee durante la raccolta di osso. L'innesto con blocchi ossei intraorali in sede di futuri siti implantari è un metodo valido di ricostruzione nel caso di un grave riassorbimento osseo orizzontale e verticale. Il sistema piezochirurgico, a differenza di frese convenzionali o seghe, crea un'efficace osteotomia con un minimo o nessun trauma al tessuto molle e riduce lo stress psicologico e la paura del paziente durante l'intervento in anestesia locale. Lo scopo di questo articolo è descrivere la raccolta dei blocchi ossei intraorali mediante dispositivi di chirurgia piezoelettrica.

Landes CA, Stübinger S, Laudemann K, Rieger J, Sader R.

## Bone harvesting at the anterior iliac crest using piezoosteotomy versus conventional open harvesting: a pilot study.

EN Oral Surg Oral Med Oral Pathol Oral Radiol Endod. 2008;105(3):e19-e28

◆ **Bone harvesting at the anterior iliac crest using piezoosteotomy versus conventional open harvesting: a pilot study.**

**Objective:** The objective of this study was to evaluate piezoosteotomy for bone harvesting at the iliac crest in a pilot collective.

**Study design:** Thirteen patients underwent anterior iliac crest bone graft harvesting using piezoosteotomy. These patients were compared to an age- and sex-matched retrospective cohort of 13 patients who underwent bone graft harvesting at the anterior iliac crest using conventional chisels and saws in an otherwise identical protocol.

**Results:** Harvested bone volumes and operation times were comparable; hospitalization time was briefer and pain levels at the first 2 postoperative days less in the piezoosteotomy group; pain medication requirement was comparable. Spearman's-rho correlation showed a strong tie between pain medication requirement and harvested bone volume in the piezoosteotomy group and between harvested bone volume and operation time in the conventional surgery collective.

**Conclusions:** The correlation between required pain medication and harvested bone volume together with lower pain levels in the piezoosteotomy group indicate pain more exclusively related to local osseous damage than to correlated soft tissue lacerations. Conventional technique shows a correlation between operation time and harvested bone volume indicating a more time-effective procedure, although total operation time was comparable. Piezoosteotomy appears to have potential use in iliac crest bone harvesting.

◆ **Prelievo osseo dalla cresta iliaca anteriore con l'utilizzo di osteotomia piezoelettrica a confronto col prelievo aperto tradizionale: studio pilota.**

**Obiettivo:** L'obiettivo di questo studio è stato quello di valutare l'osteotomia piezoelettrica per il prelievo osseo dalla cresta iliaca anteriore in uno studio pilota collettivo.

**Progetto di studio:** Tredici pazienti sono stati sottoposti a prelievo di innesto osseo dalla cresta iliaca anteriore attraverso osteotomia piezoelettrica. Questi pazienti sono stati comparati sulla base di età e sesso ad un altro gruppo di 13 pazienti che sono stati sottoposti a prelievo di innesto osseo dalla cresta iliaca anteriore con l'utilizzo di scalpelli e seghe convenzionali seguendo un protocollo identico.

**Risultati:** I volumi ossei prelevati ed i tempi di intervento sono simili; nel gruppo dell'osteotomia piezoelettrica il tempo di ricovero è più breve ed il livello di dolore durante i primi due giorni dopo l'operazione è inferiore; la necessità di medicazione del dolore è pressoché identica. Il coefficiente Spearman-rho ha mostrato uno stretto legame tra la necessità di medicazione del dolore ed il volume osseo prelevato nel gruppo sottoposto ad osteotomia piezoelettrica e tra il volume osseo prelevato ed il tempo di intervento nel gruppo sottoposto a chirurgia convenzionale.

**Conclusioni:** La correlazione tra la richiesta medicazione del dolore ed il volume osseo prelevato, unitamente a livelli più

bassi di dolore nel gruppo sottoposto ad osteotomia piezoelettrica, indica che il dolore è maggiormente legato al danno osseo locale piuttosto che a correlate lacerazioni dei tessuti molli. La tecnica convenzionale mostra una correlazione tra il tempo di intervento ed il volume osseo prelevato che indica una procedura più efficace con riferimento al tempo impiegato, sebbene il tempo complessivo dell'operazione sia praticamente identico. L'osteotomia piezoelettrica sembra mostrare un'utilizzo potenziale nel prelievo osseo nella cresta iliaca.

**Happe A.**

## Use of a piezoelectric surgical device to harvest bone grafts from the mandibular ramus: report of 40 cases.

**EN** Int J Periodontics Restorative Dent. 2007; 27(3):241-249

➤ **Use of a piezoelectric surgical device to harvest bone grafts from the mandibular ramus: report of 40 cases.**

Forty patients (12 men, 28 women; mean age 44.9 +/- 13.95 years) with inadequate bone volume for implant placement in either the maxilla or the mandible were scheduled for bone-grafting procedures. Bone grafts were harvested with a piezoelectric surgical device (Piezosurgery, Mectron) from 45 donor sites and grafted into recipient sites prior to implant placement. After healing of the grafted sites, 109 implants were placed. Clinical evaluations were performed to assess the size and quality of the obtained grafts, complications at the donor and recipient sites, integration of the grafts, bone quality, resorption of the grafts, and ability to properly place implants. Piezosurgery allowed precise, clean, and smooth cutting with excellent visibility. Mean graft size was 1.15 cm<sup>3</sup> (SD 0.5), with a maximum of 2.4 cm<sup>3</sup>. The quality of the obtained grafts was mainly cortical (71%), 42 of the 45 donor sites healed uneventfully (93.33%), and 50 of the 52 grafted sites healed uneventfully (96.15%).

➤ **Impiego di un dispositivo chirurgico piezoelettrico per il prelievo d'innesto osseo dal ramo mandibolare.**

Quaranta pazienti (12 uomini, 28 donne; età media anni 44.9 +/- 13.95) con un volume osseo inadeguato per l'inserimento di impianti sia nella mascella che nella mandibola, sono stati sottoposti alle procedure di innesto osseo. Gli innesti ossei sono stati prelevati con un dispositivo chirurgico piezoelettrico (Piezosurgery, Mectron) da 45 siti donatori e innestati nei siti riceventi prima dell'inserimento dell'impianto. Dopo la guarigione dei siti innestati, sono stati posizionati 109 impianti. Sono state eseguite delle valutazioni cliniche per stimare la dimensione e la qualità degli innesti ottenuti, le complicazioni nei siti donatori e riceventi, l'integrazione degli innesti, la qualità dell'osso, il riassorbimento degli innesti, e l'abilità di posizionare propriamente gli impianti. Piezosurgery permette un taglio preciso, pulito e liscio con una visibilità eccellente. La grandezza media di un innesto era di 1.15 cm<sup>3</sup> (SD 0.5), con un massimo di 2.4 cm<sup>3</sup>. La qualità degli innesti ottenuti è stata principalmente corticale (71%), 42 siti donatori su 45 sono guariti senza complicazioni (93.33%), e 50 siti innestati su 52 sono guariti senza complicazioni (96.15%).

**Sohn DS, Ahn MR, Lee WH, Yeo DS, Lim SY.**

## Piezoelectric osteotomy for intraoral harvesting of bone blocks.

**EN** Int J Periodontics Restorative Dent. 2007; 27(2):127-131

➤ **Piezoelectric osteotomy for intraoral harvesting of bone blocks.**

Grafting with intraoral bone blocks is a good way to reconstruct severe horizontal and vertical bone resorption in future implant sites. The Piezosurgery System (Mectron) creates an effective osteotomy with minimal or no trauma to soft tissue, in contrast to conventional surgical burs or saws. In addition, piezoelectric surgery produces less vibration and noise because it uses microvibration, in contrast to the macrovibration and extreme noise that occur with a surgical saw or bur. Microvibration and reduced noise minimize a patient's psychologic stress and fear during osteotomy under local anesthesia. The purpose of this article is to describe the harvesting of intraoral bone blocks using the piezoelectric surgery device.

➤ **Osteotomia piezoelettrica per innesto osseo intraorale a blocco.**

L'innesto osseo intraorale a blocco è una tecnica valida per ricostruire un grave riassorbimento osseo verticale ed orizzontale in futuri siti implantari. Il dispositivo Piezosurgery (Mectron) garantisce una osteotomia efficace con trauma minimo o del

tutto assente sui tessuti molli, a differenza delle frese o seghe chirurgiche tradizionali. Inoltre, la chirurgia piezoelettrica produce meno vibrazioni e rumore dato che utilizza micro-vibrazioni, a differenza delle macro-vibrazioni e dell'eccessivo rumore che caratterizzano seghe e frese chirurgiche. Le micro-vibrazioni ed un ridotto rumore limitano lo stress psicologico e la paura del paziente durante l'osteotomia sotto anestesia locale. Lo scopo di questo articolo è quello di descrivere il prelievo osseo intraorale a blocco utilizzando il dispositivo chirurgico piezoelettrico.

Gellrich NC, Held U, Schoen R, Pailing T, Schramm A, Bormann KH.

## Alveolar zygomatic buttress: A new donor site for limited preimplant augmentation procedures.

EN J Oral Maxillofac Surg. 2007 Feb;65(2):275-80.

### → Alveolar zygomatic buttress: A new donor site for limited preimplant augmentation procedures.

**Purpose:** Augmentation of anterior maxillary alveolar bone defects before placement of endosseous implants still poses a clinical challenge. Previous traumatic loss of upper anterior teeth is often concomitant with significant bone loss. The aim of augmentation is to reconstitute as far as possible the original hard tissue contour. This is a prerequisite for later optimal positioning of the dental implants in accordance with prosthodontic and functional principles.

**Materials and Methods:** This article describes a new method for the reconstruction of small anterior maxillary alveolar bone defects using donor bone from the zygomatic buttress region.

**Results:** This region provides harvested bone with a natural convex shape, which is ideally suited for the anterior alveolar process region. Later fibrous tissue transplantation to provide more anterior projection to the anterior dental area is also avoided.

**Conclusion:** Bone harvesting was done with the piezoelectric device, which avoids trauma to the mucosal membrane of the maxillary sinus.

### → Pilastro zigomatico-alveolare: un nuovo sito donatore per procedure preimplantari di incremento osseo limitate.

**Scopo:** Il trattamento dei difetti ossei alveolari del mascellare anteriore prima dell'inserimento di impianti endossei costituisce tutt'oggi una sfida chirurgica. La precedente perdita traumatica dei denti frontali superiori è spesso accompagnata da una significativa perdita ossea. Lo scopo della procedura di incremento osseo è di ricostituire il più possibile il profilo originale del tessuto mineralizzato. Ciò costituisce un prerequisito per il successivo inserimento di impianti dentali nel rispetto dei principi protesici e funzionali.

**Materiali e metodi:** Questo articolo descrive un nuovo metodo per la ricostruzione di piccoli difetti alveolari del mascellare anteriore mediante l'uso di osso prelevato dalla regione del pilastro zigomatico.

**Risultati:** Tale regione fornisce innesti ossei dotati di una forma naturalmente convessa, che si adatta in maniera ideale alla regione del processo alveolare anteriore. In tal modo si evita anche il successivo trapianto di tessuto fibroso per fornire una maggiore proiezione anteriore all'area dentale anteriore.

**Conclusioni:** Il prelievo osseo è stato effettuato con il dispositivo piezoelettrico, che evita il trauma alla membrana mucosa del seno mascellare.

Patel A, Schofield J.

## Using Piezosurgery to harvest a block bone from the symphyseal region: a clinical case presentation.

EN Implant Dentistry Today. 2007; 1(4):20-24

### → Using Piezosurgery to harvest a block bone from the symphyseal region: a clinical case presentation.

The placement of titanium implants in sites that are deficient of alveolar ridge width has always been unpredictable due to the lack of bone around the implant. Implants placed into the available bone can often lead to a compromised aesthetic result due to poor positioning and direction of the implants, especially in the aesthetic zone. A number of surgical techniques have been proposed over the years to create adequate bone volume. These include the use of xenograft, alloplast

and allograft materials with the use of resorbable or non-resorbable membranes (Garg, 1999). It has been shown that autogenous bone grafts are still the most predictable method to achieve good bone quality and quantity for the implant site (Garg, 1999).

Donor sites for autogenous bone include extraoral and intraoral sites. Extraoral sites allow for harvesting of large amounts of bone. These sites involve complex surgical procedures that usually require general anaesthesia with an increase in morbidity at the donor sites (Chiapasco et al, 1999, Sindet-Pedersen and Enemark, 1990). It has been shown that in the facial skeleton, membranous bone (such as that grafted from the mandible) undergoes less resorption than endochondral bone, such as the iliac crest (Zins and Whitacker, 1979).

The main advantage of an intraoral donor site is that harvesting of bone can be performed under local anaesthesia. There are two main intraoral donor sites for autologous bone grafting available to the implantologist (Triplett and Silhow, 1998). The choice of site is based on the size of the defect to be augmented and the type and quantity of bone needed and the access to the donor site (Raghoobar et al, 2001). Only a certain amount of bone can be harvested from the retromolar area. It has been observed that the amount of bone volume obtained from the retromolar area is half of what can be harvested from the symphyseal region (Misch 1997). Retromolar grafts are usually used for single tooth augmentations.

Following harvesting of symphysis bone grafts, some long-term neurosensory disturbances have been described (Nkene et al, 2001, Raghoobar et al, 2001). In a prospective study evaluating intraoral donor sites for bone grafting, it was reported that 29% of symphysis graft patients had altered sensitivity of their mandibular incisor teeth (Misch 1997). All findings were resolved within six months. The majority of studies illustrate a continuous improvement of tooth sensitivity over time. The authors have audited 94 consecutive symphysis grafts performed over the last 10 years. All patients have reported some altered sensation in their lower incisors. The altered sensation lasted between three and six months in all but two cases. Of these two cases, one patient had altered sensation for 11 months. The other patient, on whom a very large chin graft was harvested, had some discoloration of her lower incisors. Despite this, sensitivity testing revealed normal results. The discoloration disappeared after four months.

In contrast, surgical access to the retromolar area might be compromised because of anatomy, i.e. the location of the mandibular canal and width of the ramus. This donor site appears to be associated with less permanent neurosensory disturbances (Nkenke et al, 2002).

When using conventional bone cutting instruments such as reciprocating microsaws or trephines, there is a risk of postoperative necrosis. Comparative histological studies have shown necrosis on cut bone caused by surgical burs, trephines and microsaws (Aro et al, 1981). Over the past five years, piezosurgery has been introduced as a new technique for osteotomy and osteoplasty using ultrasonic vibration. The piezosurgery blades allow for maximum intraoperative precision and minimal tissue damage, and the selective frequency of the scalpel minimises the risk to adjacent soft tissues. Histological studies have also shown minimal cellular damage to the resected bone margins, bony matrix and underlying marrow spaces. A recent study concluded that piezosurgery provided more favourable osseous repair and remodelling than with conventional surgical burs with surgical osteotomy and osteoplasty procedures (Vercellotti et al, 2005).

#### ❖ Utilizzo del Piezosurgery per il prelievo osseo a blocco dalla regione della sinfisi: presentazione di un caso clinico.

Il posizionamento di impianti in titanio in siti che sono carenti nella larghezza della cresta alveolare è sempre stato difficilmente prevedibile per via della mancanza di osso intorno all'impianto. Gli impianti posizionati nella struttura ossea disponibile possono spesso portare ad un risultato estetico compromesso dovuto alla posizione ed alla direzione non ottimale degli impianti, specialmente in regioni estetiche. Sono state proposte, durante gli anni, una serie di tecniche chirurgiche per creare un volume osseo adeguato. Queste includono l'utilizzo di xenoinnesti, alloinnesti e materiali alloplastici con l'utilizzo di membrane riassorbibili o non riassorbibili (Garg, 1999). E' stato mostrato che innesti ossei autogeni sono ancora il metodo più prevedibile per ottenere una buona qualità e quantità ossea per il sito implantare (Grag, 1999).

I siti donatori per l'osso autogeno includono siti intraorali ed extraorali. Quelli extraorali permettono il prelievo di una grande quantità di osso. Questi siti necessitano di procedure chirurgiche complesse che, solitamente, richiedono l'anestesia generale con un aumento dello stato patologico nel sito donatore (Chiapasco et al, 1999, Sindet-Pedersen e Enemark, 1990). E' stato mostrato che nello scheletro facciale l'osso membranoso (come quello prelevato dalla mandibola) subisce un riassorbimento minore rispetto a quello endocondrale, come la cresta iliaca (Zins e Whitacker, 1979).

Il vantaggio maggiore di un sito intraorale donatore è che il prelievo osseo può essere eseguito sotto anestesia locale. Ci sono due siti donatori intraorali principali per il prelievo osseo autologo disponibili per gli implantologi (Triplett e Silhow, 1998). La scelta del sito è basata sulla dimensione del difetto da aumentare, sul tipo e la qualità dell'osso necessario e sull'accesso al sito donatore (Raghoobar et al, 2001). Solamente una certa quantità di osso può essere prelevata dall'area retromolare. E' stato osservato che la quantità di volume osseo ottenuta dall'area retromolare è la metà di quella che si può prelevare dalla regione della sinfisi (Misch, 1997). Gli innesti retromolari sono utilizzati solitamente per l'aumento osseo di un dente singolo.



A seguito del prelievo di innesti ossei dalla sinfisi, sono stati descritti alcuni disturbi neurosensoriali a lungo termine (Nkene et al, 2001, Raghoobar et al, 2001). In un attendibile studio che valuta i siti intraorali donatori per l'innesto osseo, è stato riportato che il 29% dei pazienti sottoposti a prelievo dalla sinfisi ha modificato la sensibilità dei denti incisivi mandibolari (Misch, 1997). Tutte le complicazioni sono state risolte in sei mesi. La maggior parte degli studi ha dimostrato un continuo miglioramento della sensibilità del dente nel tempo.

Gli autori hanno verificato 94 innesti dalla sinfisi consecutivi eseguiti durante gli ultimi 10 anni. Tutti i pazienti hanno riportato sensazioni alterate negli incisivi inferiori. Questa sensazione alterata è durata tra i tre ed i sei mesi tranne che in due casi. Dei due casi, un paziente ha avuto la sensazione alterata per 11 mesi. L'altro paziente, al quale è stato prelevato un grande innesto dal mento, ha subito una decolorazione dei suoi incisivi inferiori. Nonostante questo, i test della sensibilità hanno dato risultati normali. La decolorazione è scomparsa dopo quattro mesi.

Invece, l'accesso chirurgico alla zona retromolare potrebbe essere compromesso a causa dell'anatomia, ad esempio la posizione del canale mandibolare e la larghezza del ramo. Questo sito donatore sembra essere associato a minori disturbi sensoriali permanenti (Nkenke et al, 2002).

Utilizzando strumenti convenzionali per il taglio osseo come microseghe o trapani, c'è un rischio di necrosi post-operatoria. Studi istologici comparati hanno mostrato necrosi sull'osso tagliato a causa dell'utilizzo di frese chirurgiche, trapani e microseghe (Aro et al, 1981). Durante gli ultimi cinque anni, Piezosurgery è stato introdotto come una nuova tecnica per osteotomia e osteoplastica che utilizza vibrazioni ultrasoniche. Le lame del Piezosurgery permettono la massima precisione intraoperatoria ed il minimo danno ai tessuti, e la frequenza selettiva dell'inserito minimizza i rischi per i tessuti molli adiacenti. Studi istologici hanno anche mostrato un danno cellulare minimo ai margini ossei, alla matrice ossea ed agli spazi del midollo sottostanti. Uno studio recente ha asserito che il Piezosurgery fornisce una riparazione ed un rimodellamento osseo favorevoli rispetto alle frese chirurgiche convenzionali per quanto concerne le procedure di osteotomia e osteoplastica (Vercellotti et al, 2005).

**Sivolella S, Berengo M, Scarin M, Mella F, Martinelli F.**

## Autogenous particulate bone collected with a piezo-electric surgical device and bone trap: a microbiological and histomorphometric study.

**EN** Arch Oral Biol. 2006; 51(10):883-891

### ◆ Autogenous particulate bone collected with a piezo-electric surgical device and bone trap: a microbiological and histomorphometric study.

The aims of this study were to determine the microbiological and particle size characteristics of particulate bone collected with a piezosurgery device and bone trap, and to reduce bacterial contamination after treatment of debris with rifamycin SV. Samples were taken from 10 patients who underwent surgical extraction of their third lower molars. The osteotomy was performed with a piezosurgery device, and the debris was collected with a surgical aspiration set equipped with a bone trap. Two aliquots were taken from each sample, one of which was treated with rifamycin SV. The second aliquot, used as a control, was treated with a physiological solution. In the samples immersed in antibiotic solution, there was a statistically significant ( $P < 0.005$ ) reduction in bacterial contamination. The stringent protocol followed in this study has proved valid for collection of material, and treatment with rifamycin SV was found to reduce bacterial contamination in collected material.

### ◆ Osso autogeno particolato prelevato con un dispositivo chirurgico piezoelettrico e filtro per osso: studio microbiologico ed istomorfometrico.

L'obiettivo di questo studio è stato quello di determinare le caratteristiche microbiologiche e relative alla dimensione delle particelle di un osso particolato prelevato con un dispositivo Piezosurgery e con filtro per osso, e di ridurre la contaminazione batterica dopo il trattamento dei detriti con rifamicina SV. Alcuni campioni sono stati prelevati da 10 pazienti che si erano sottoposti ad intervento chirurgico per l'estrazione del loro terzo molare inferiore. L'osteotomia è stata eseguita con un dispositivo Piezosurgery, ed i detriti sono stati raccolti con un set di aspirazione chirurgica attrezzato con filtro per osso. Sono state prelevate due parti per ogni campione, una delle quali è stata trattata con rifamicina SV. La seconda parte, usata come controllo, è stata trattata con una soluzione fisiologica. Nei campioni immersi nella soluzione antibiotica, c'è stata una significativa riduzione ( $P < 0.005$ ) di contaminazione batterica. Il rigoroso protocollo seguito in questo studio si è dimostrato valido per la raccolta di materiale, e si è notato come il trattamento con la rifamicina SV riduca la contaminazione batterica nel materiale raccolto.

Stübinger S, Robertson A, Zimmerer SK, Leiggenger C, Sader R, Kunz C.

## Piezoelectric Harvesting of an Autogenous Bone Graft from the Zygomaticomaxillary Region: Case Report.

EN Int J Periodontics Restorative Dent. 2006; 26(5):453-457

### → Piezoelectric Harvesting of an Autogenous Bone Graft from the Zygomaticomaxillary Region: Case Report.

The zygomaticomaxillary region offers a large amount of cortical bone that can be obtained simply and safely using the precise and selective cutting properties of a piezosurgical device. A block from this area fits nicely into anterior or premolar maxillary recipient sites and is thus the ideal choice, as no secondary surgical field is needed. As in conventional sinus bone graft procedures, the complication rate is minimal and after a 5-month healing period, the augmented region can be used for stable and esthetic oral implant placement.

### → Prelievo piezoelettrico di un innesto osseo autogeno dalla regione zigomatico-mascellare: case report.

La regione zigomatico-mascellare offre una grande quantità di osso corticale che può essere prelevato semplicemente e in modo sicuro avvalendosi dell'azione di taglio precisa e selettiva di un dispositivo piezochirurgico. Un blocco proveniente da quest'area si adatta bene ai siti riceventi mascellari anteriori e premolari ed è quindi la scelta migliore, dato che non è necessario un secondo campo chirurgico. Come nelle procedure convenzionali di innesto osseo nel seno, la percentuale di complicazioni dopo un periodo di guarigione di 5 mesi è minima, la regione accresciuta può essere utilizzata per il posizionamento stabile ed estetico di un impianto.

Held U, Bormann KH, Schmelzeisen R, Gellrich NC.

## Augmentation von Alveolarkammdefekten: Autologes Knochentransplantat aus der Crista zygomaticoalveolaris – eine neue Technik.

DE Schweiz Monatsschr Zahnmed. 2005;115(8):692-703.

### → Augmentation von Alveolarkammdefekten: Autologes Knochentransplantat aus der Crista zygomaticoalveolaris – eine neue Technik.

Die Versorgung von Zahnlücken im Oberkieferfrontzahnbereich mit dentalen Implantaten bei gleichzeitigem Verlust von Alveolarknochen stellt für den implantologisch tätigen Behandler nach wie vor eine Herausforderung dar. Ein vorausgegangener traumatischer Zahnverlust im Bereich der Oberkieferfront ist häufig mit einem deutlichen Substanzdefekt verbunden. Das Ziel einer präimplantologischen Behandlung muss daher die hartgewebige Rekonstruktion des Defektes und damit die Optimierung des Implantatlagers sein, um die prothetisch erforderliche Implantatposition sicherzustellen und den funktionellen Belastungen, welche auf das Implantat einwirken, gerecht werden zu können. Anhand eines Fallberichtes wird die präimplantologische Rekonstruktion eines vertikalen und horizontalen Alveolarkammdefektes mit einem Knochentransplantat aus der Crista zygomaticoalveolaris dargestellt. Die Entnahme des Knochentransplantates erfolgte unter Schonung der vestibulären Kieferhöhlenschleimhaut mittels Piezochirurgie. Nach einer entsprechenden Einheilungszeit wurde die Einzelzahnlücke mit einem Implantat der Firma Straumann® (Freiburg, Deutschland) versorgt.

### → Augmentation of alveolar ridge defects: autologous bone transplant from the zygomatic alveolar crest – a new technique.

The insertion of dental implants with simultaneous loss of alveolar bone still represents a challenge. A traumatic tooth loss within the range of the front of the maxillary is frequently connected with a clear substance defect. The goal of a pre-implantologically treatment must be therefore the hard tissue reconstruction of the defect. Thus the implant camp is optimized and the prosthetical necessary implant position is guaranteed. In this case report the reconstruction of a vertical and horizontal bone loss with a transplant from the Crista zygomatico alveolaris is represented. The withdrawal of the bone transplant took place under indulgence of the vestibular membrane of the maxillary sinus by means of Piezosurgery®. After an appropriate healing time the single tooth gap was supplied with an ITI implant of the company Straumann (Freiburg, Germany).

...✚ **Tecniche di accrescimento nei difetti ossei a livello della cresta alveolare: trapianto di osso autologo prelevato dalla cresta zigomatico-alveolare. Illustrazione di una nuova tecnica**

Il posizionamento di impianti dentali nei casi in cui vi sia anche una perdita di osso alveolare rappresenta ancora oggi una sfida. La mancanza di elementi dentali dovuta a lesioni traumatiche nel settore frontale del mascellare superiore è spesso accompagnata da un forte riassorbimento osseo. Il trattamento preimpianto deve pertanto essere indirizzato alla ricostruzione dei tessuti mineralizzati a livello del difetto osseo e alla ottimizzazione del sito implantare per assicurare la posizione corretta dell'impianto dal punto di vista protesico e resistere al carico funzionale cui l'impianto è sottoposto. Partendo da un caso clinico, l'articolo illustra la ricostruzione preimpianto di un difetto osseo in senso verticale e orizzontale a carico della cresta alveolare tramite trapianto di materiale osseo prelevato dalla cresta zigomatico-alveolare. Il prelievo del materiale osseo destinato al trapianto è stato effettuato tramite piezochirurgia conservando la mucosa vestibolare del seno mascellare. Dopo un periodo di guarigione adeguato nel gap osseo è stato posizionato un impianto Straumann® (Freiburg, Germania).

**Bader G.**

**Piezo chirurgie et greffes osseuses d'apposition.**

**FR** L'information Dentaire, 2005;87(23):1377.

...✚ **Piezo chirurgie et greffes osseuses d'apposition.**

La piezo chirurgie en simplifiant le prélèvement ramique de façon très significative permet de réaliser un greffon osseux dans une zone où les suites opératoires seront toujours simples, sans risque de séquelles neurologiques et avec des qualités de cicatrisation muqueuse qui ne sont pas toujours obtenues avec les prélèvements symphysaires.

...✚ **Piezosurgery and bone grafting.**

Piezosurgery significantly simplifies graft harvesting from the ramus, allowing a bone graft to be taken in a site where the postoperative course is always straightforward without a risk of neurological sequela and with mucosal healing of a quality not obtained with harvesting from the symphysis.

...✚ **Piezochirurgia ed innesti ossei.**

La piezochirurgia, semplificando il prelievo dal ramo in modo molto significativo, permette di realizzare un innesto osseo con sequenze operatorie saranno sempre semplici, senza rischio di conseguenze neurologiche e con una qualità di cicatrizzazione della mucosa che non è ottenibile effettuando prelievi dalla sinfisi.

**Chiriac G, Herten M, Schwarz F, Rothamel D, Becker J.**

**Autogenous bone chips: influence of a new piezoelectric device (Piezosurgery®) on chips morphology, cell viability and differentiation.**

**EN** J Clin Periodontol. 2005; 32(9):994-999

...✚ **Autogenous bone chips: influence of a new piezoelectric device (Piezosurgery®) on chips morphology, cell viability and differentiation.**

**Aim:** The aim of the present study was to investigate the influence of a new piezoelectric device, designed for harvesting autogenous bone chips from intra-oral sites, on chip morphology, cell viability and differentiation.

**Methods:** A total of 69 samples of cortical bone chips were randomly gained by either (1) a piezoelectric device (PS), or (2) conventional rotating drills (RD). Shape and size of the bone chips were compared by means of morphometrical analysis. Outgrowing osteoblasts were identified by means of alkaline phosphatase activity (AP), immunohistochemical staining for osteocalcin (OC) synthesis and reverse transcriptase-polymerase chain reaction phenotyping.

**Results:** In 88.9% of the RD and 87.9% of the PS specimens, an outgrowth of adherent cells nearby the bone chips was observed after 6-19 days. Confluence of cells was reached after 4 weeks. Positive staining for AP and OC identified the cells as osteoblasts. The morphometrical analysis revealed a statistically significant more voluminous size of the particles collected with PS than RD.

**Conclusion:** Within the limits of the present study, it may be concluded that both the harvesting methods are not different

from each other concerning their detrimental effect on viability and differentiation of cells growing out of autogenous bone chips derived from intra-oral cortical sites.

→ **Frustoli ossei autogeni: influenza di un nuovo dispositivo piezoelettrico (Piezosurgery®) sulla morfologia del frustolo e sulla differenziazione e vitalità cellulare.**

**Obiettivo:** L'obiettivo di questo studio è stato quello di esaminare l'influenza di un nuovo dispositivo piezoelettrico, sviluppato per il prelievo osseo autogeno particolare da siti intra-orali, sulla morfologia del frustolo e sulla differenziazione e vitalità cellulare.

**Metodi:** 69 campioni di frustoli ossei corticali sono stati prelevati casualmente sia tramite (1) un dispositivo piezoelettrico (PS), sia (2) tramite micromotori tradizionali (RD). La forma e la dimensione dei frustoli ossei sono stati comparati sulla base di analisi morfometriche. Gli osteoblasti sviluppati sono stati identificati sulla base di attività di fosfatasi alcalina (AP), della colorazione immunostochimica per la sintesi dell'osteocalcina (OC) e della reazione a catena del fenotipo transcriptase-polimerase inversa.

**Risultati:** Nell'88.9% dei campioni RD e 87.9% di quelli PS, è stato osservato un aumento della crescita delle cellule aderenti in prossimità dei frustoli ossei dopo 6-19 giorni. La confluenza delle cellule è stata raggiunta dopo 4 settimane. La colorazione positiva di AP e OC ha identificato le cellule come osteoblasti. L'analisi morfometrica ha rivelato una dimensione più voluminosa statisticamente significativa delle particelle raccolte con PS rispetto a RD.

**Conclusioni:** Entro i limiti del presente studio, si può concludere che entrambi i metodi di prelievo non sono differenti tra loro per quanto riguarda il loro effetto dannoso sulla vitalità e la differenziazione delle cellule che si sviluppano dai frustoli ossei autogeni provenienti da siti corticali intra-orali.

Boioli LT, Etrillard P, Vercellotti T, Tecucianu JF.

**Piézo-chirurgie et aménagement osseux préimplantaire. Greffes par apposition de blocs d'os autogène avec prélèvement ramique.**

FR Implant. 2005; 11(4):261-274

→ **Piézo-chirurgie et aménagement osseux préimplantaire. Greffes par apposition de blocs d'os autogène avec prélèvement ramique.**

La chirurgie piézoélectrique est une nouvelle technique qui représente une alternative intéressante aux techniques classiques de chirurgie osseuse. L'instrument a une action de coupe sélective sur les tissus minéralisés et est inefficace sur les tissus mous. Il permet de réaliser des ostéotomies et des ostéoplasties grâce aux microvibrations de la partie active de l'insert. Les dimensions réduites de celui-ci permettent d'obtenir des traits de coupe submillimétriques. De plus, le refroidissement de l'insert par du sérum physiologique contribue à obtenir un champ de travail exsangue. La réhabilitation de deux cas cliniques présentant un défaut osseux vestibulo-palatin est ici présentée. Deux greffes d'os autogène en bloc, avec prélèvement au niveau du triangle rétromolaire mandibulaire, ont été réalisées par piézo-chirurgie afin de reconstruire un volume osseux suffisant à la pose d'implants dentaires.

→ **Piezosurgery and pre-implant preparation of bone - Grafting by adding blocks of autogenous bone with portions of harvested bone.**

Piezoelectric surgery is a new technique that is an interesting alternative to traditional bone surgery techniques. The insert performs a selective cutting action on mineralised tissues, while it is ineffective on the soft tissues. It can be used to carry out osteotomies and osteoplasties thank to the micro-vibrations of the active part of the inserts. Because of the small size of the insert, it is possible to make sub-millimetric cuts. Furthermore, the fact that the insert is cooled by physiological liquid contributes towards keeping the surgical field bloodless. Two clinical cases of rehabilitation of vestibulo-palatal bone defects are presented below. Two autogenous bone grafts, taken from the mandibular retromolar triangle, were carried out using the piezosurgery technique to reconstruct the bone and create a volume sufficient to receive an implant.

→ **Piezo-chirurgia e preparazione ossea preimplantare - Innesti d'osso autogeno a blocco per apposizione con porzioni di osso prelevato.**

La chirurgia piezoelettrica è una nuova tecnica che rappresenta un'interessante alternativa alle tecniche tradizionali di chirurgia ossea. Lo strumento svolge un'azione di taglio selettiva sui tessuti mineralizzati, mentre è inefficace sui tessuti

molli. Permette di realizzare osteotomie ed osteoplastiche grazie alle micro-vibrazioni della parte attiva dell'inserto. Le dimensioni ridotte dell'inserto stesso permettono di ottenere dei tagli sub-millimetrici. Il raffreddamento dell'inserto generato dal liquido fisiologico, inoltre, contribuisce ad ottenere un sito operatorio esangue. Verrà di seguito presentata la riabilitazione di due casi clinici rappresentanti un difetto osseo vestibolo-palatino. Due innesti d'osso autogeno, con prelievo a livello del triangolo retromolare mandibolare, sono stati realizzati con la piezochirurgia al fine di ricostruire un volume osseo sufficiente per il posizionamento dell'impianto.

## → OSTEOTOMY CLOSE TO NERVES

---

**Bovi M, Manni A, Mavriqi L, Bianco G, Celletti R.**

### The use of piezosurgery to mobilize the mandibular alveolar nerve followed immediately by implant insertion: a case series evaluating neurosensory disturbance.

**EN** Int J Periodontics Restorative Dent. 2010 Feb;30(1):73-81.

→ **The use of piezosurgery to mobilize the mandibular alveolar nerve followed immediately by implant insertion: a case series evaluating neurosensory disturbance.**

One of the therapeutic options proposed for reconstruction of the atrophic posterior mandible is inferior alveolar nerve (IAN) mobilization with simultaneous implant placement. However, studies on the functionality of this neurovascular bundle after its mobilization have shown mixed results. This variability can be attributed both to the test methodology, which typically requires subjective answers from patients, and to the surgical procedure itself, which is highly dependent on operator technique. This article reports on a series of 10 cases of IAN mobilization using a device specifically engineered to simplify bone surgery. This device enables the oral surgeon to avoid overstretching the nerve by creating a smaller bone window and using an apicocoronal inclination of instruments to capture the neurovascular bundle. Evaluation by means of neurosurgery function tests over a 36-month period found that all patients had a return to normal sensation after a brief period of neurosensory disturbance. Subjective responses to a patient questionnaire confirmed these findings. The implant success rate was 100%.

→ **L'uso della piezochirurgia per mobilizzare il nervo alveolare mandibolare con simultaneo inserimento impiantare: una serie di casi per la valutazione del disturbo neurosensoriale.**

Una delle opzioni terapeutiche proposte per la ricostruzione della mandibola posteriore atrofica è la mobilizzazione del nervo alveolare inferiore (NAI) con simultaneo posizionamento dell'impianto. Tuttavia, gli studi sulla funzionalità di questo fascio vascolonervoso dopo la mobilizzazione hanno mostrato risultati contrastanti. Questa variabilità può essere attribuita sia alla metodologia di test, che in genere richiede risposte soggettive da parte dei pazienti, che alla procedura chirurgica, che è fortemente dipendente dalla tecnica dell'operatore. Il presente articolo descrive i risultati di una serie di 10 casi di mobilizzazione del NAI utilizzando un dispositivo studiato appositamente per semplificare la chirurgia ossea. Il dispositivo permette al chirurgo orale di evitare il trauma neurologico, mediante la creazione di una piccola finestra ossea e utilizzando un'inclinazione apico-coronale degli strumenti per evidenziare il fascio neurovascolare. La valutazione tramite test funzionali di neurochirurgia su un periodo di 36 mesi ha riscontrato che tutti i pazienti hanno avuto un ritorno alla normalità dopo un breve periodo di disturbi neurosensoriali. Le risposte soggettive raccolte da un questionario tra i pazienti hanno confermato i risultati. Il tasso di successo impiantare è risultato pari al 100%.

**Degerliyurt K, Akar V, Denizci S, Yucel E.**

### Bone lid technique with PIEZOSURGERY® to preserve inferior alveolar nerve.

**EN** Oral Surg Oral Med Oral Pathol Oral Radiol Endod. 2009 Dec;108(6):e1-5.

→ **Bone lid technique with PIEZOSURGERY® to preserve inferior alveolar nerve.**

The inferior alveolar nerve is at risk during surgical removal of impacted mandibular teeth and excision of benign tumors of

mandible. Manual and/or mechanical instruments used in the close proximity of delicate structures do not allow the control of the cutting depth and can damage these structures by accidental contact. Piezoelectric surgery is a new and innovative bone surgery technique using the microvibrations of special scalpels at ultrasonic frequency so therefore soft tissue will not be damaged even upon accidental contact with the cutting tip. This article presents an alternative technique that uses piezoelectricity to minimize trauma to the inferior alveolar nerve, vascular tissues, or surrounding dental tissues.

→ **Tecnica della finestra ossea con piezochirurgia per preservare il nervo alveolare inferiore.**

Il nervo alveolare inferiore è a rischio durante la rimozione chirurgica dei denti mandibolari inclusi e l'escissione di tumori benigni della mandibola. Gli strumenti manuali e/o meccanici, utilizzati nelle immediate vicinanze di strutture delicate, non consentono di controllare la profondità di incisione e possono danneggiare le strutture in seguito a contatto accidentale. La chirurgia piezoelettrica è una tecnica di chirurgia ossea nuova ed innovativa, che utilizza le microvibrazioni di speciali bisturi a ultrasuoni, evitando, pertanto, di danneggiare il tessuto molle anche in seguito a contatto accidentale (con la punta di incisione). Il presente articolo presenta una tecnica alternativa, che utilizza la chirurgia piezoelettrica per ridurre al minimo i traumi al nervo alveolare inferiore, ai tessuti vascolari o ai circostanti tessuti dentali.

Schaeren S, Jaquière C, Heberer M, Tolnay M, Vercellotti T, Martin I.

**Assessment of nerve damage using a novel ultrasonic device for bone cutting.**

EN J Oral Maxillofac Surg. 2008; 66(3):593-596

→ **Assessment of nerve damage using a novel ultrasonic device for bone cutting.**

In oral, maxillofacial, and spinal surgery, osteotomy often must be performed in close vicinity to nerve tissue, with the potential risk of transient or permanent neurologic injuries (eg, to trigeminal nerve branches). Traditional tools, such as rotating burs and oscillating saws, are highly effective in cutting bone tissue but are not selective for bone, and thus can produce significant harm to surrounding soft tissues, especially nerves.

Piezosurgery (Mebiotec, Sestri Levante, Italy), a device for bone-cutting based on low-frequency (25 to 29 kHz) ultrasonic vibrations, has recently been introduced in oral and maxillofacial surgery. This device can improve the control and precision of osteotomy and improve bone healing due to reduced local trauma. A recent in vitro study of the use of Piezosurgery for transposition of the inferior alveolar nerve in the mandibles of cadaver sheep showed that this technique caused roughening of the epineurium without affecting deeper structures and induced less injury than a conventional rotary bur. A pilot clinical study found that Piezosurgery reduced neurosensory disturbances in orthognathic surgery of the mandible. To the best of our knowledge, no experimental in vivo study has yet demonstrated that bone cutting using Piezosurgery prevents damage to soft tissue, especially nerves. The aim of the present study was to assess the potential damage of Piezosurgery to a peripheral nerve on direct contact, in 2 possible scenarios.

The first scenario corresponds to the situation in which the surgeon does not immediately realize the contact with the nerve and continues to apply the same force used for cutting bone (working force) for an estimated reaction time of 5 seconds. The second scenario corresponds to an accidental slip of the device on the bone tissue, causing a direct hit on the nerve with a higher force (peak force), estimated to be twice the working force, but for a shorter time (1 second). The rat sciatic nerve was selected for the study because it is an established model for studying sensory and motor nerve damage and recovery and also is of equivalent size of branches of human trigeminal nerve.

→ **Stima del danno ai nervi utilizzando un innovativo dispositivo ad ultrasuoni per il taglio osseo.**

Nella chirurgia orale, maxillo facciale e spinale, l'osteotomia deve spesso venir praticata in prossimità di tessuto nervoso, con il rischio potenziale di arrecare danni neurologici transitori o permanenti (ad es. ai rami del nervo trigemino). Strumenti tradizionali, come frese rotanti e seghe oscillanti, sono molto efficaci nel taglio del tessuto osseo ma non sono selettivi per quanto riguarda l'osso, e questo può provocare parecchi danni ai tessuti molli circostanti, specialmente ai nervi.

Piezosurgery (Mebiotec, Sestri Levante, Italia), un dispositivo per tagliare l'osso basato su vibrazioni ultrasoniche a bassa frequenza (da 25 a 29 kHz), è stato recentemente introdotto nella chirurgia orale e maxillo facciale. Questo dispositivo può migliorare il controllo e la precisione dell'osteotomia e migliorare la guarigione ossea grazie ad un ridotto trauma locale. Un recente studio in vitro sull'utilizzo del Piezosurgery per la trasposizione del nervo alveolare inferiore nella mandibola di un cadavere di pecora ha mostrato che questa tecnica ha provocato l'irruvidimento dell'epinevrio senza coinvolgere le strutture più profonde e producendo meno danni rispetto ad una fresa rotante convenzionale. Uno studio clinico pilota ha evidenziato che Piezosurgery riduce i disturbi neurologici nella chirurgia ortognatica della mandibola.

Al meglio delle nostre conoscenze, nessuno studio sperimentale in vivo ha ancora dimostrato che il taglio osseo del Piezosurgery prevenga danni ai tessuti molli, specialmente ai nervi. Lo scopo di questo studio è stato quello di valutare il danno potenziale del Piezosurgery ad un nervo periferico durante un contatto diretto, in 2 scenari possibili.

Il primo corrisponde alla situazione in cui il chirurgo non si accorga immediatamente del contatto col nervo e continui ad applicare la medesima forza usata per tagliare l'osso (forza di lavoro) per un tempo di reazione stimato di 5 secondi. Il secondo corrisponde ad uno scivolamento accidentale dello strumento sul tessuto osseo, causando un urto diretto sul nervo con una forza più alta (apice della forza), stimato come il doppio della forza di lavoro ma per un tempo più breve (1 secondo). Il nervo sciatico di un ratto è stato selezionato per lo studio essendo un modello prestabilito per studiare i danni sensoriali e motori ed il relativo recupero del nervo e, inoltre, si caratterizza per avere la stessa grandezza dei rami del nervo trigemino umano.

Sakkas N, Otten JE, Gutwald R, Schmelzeisen R.

## Transposition of the mental nerve by piezosurgery followed by postoperative neurosensory control: a case report.

EN Br J Oral Maxillofac Surg. 2008; 46(4):270-271

### Transposition of the mental nerve by piezosurgery followed by postoperative neurosensory control: a case report.

Transposition of the mental nerve is a preprosthetic procedure that is effective for patients with hyperaesthesia caused by the effect of a dental prosthesis on the alveolar ridge. We present the case of a 74-year-old woman with pain and hyperaesthesia of the right inferior alveolar nerve caused by a dental prosthesis. Caudal transposition of the right mental nerve by piezosurgery resulted in postoperative neurosensory controls of the lower lip showing normal nerve function 2 months later.

### Trasposizione del nervo mentale con piezosurgery seguita da controllo neurosensoriale postoperatorio: case report.

La trasposizione del nervo mentale è una procedura preprotetica efficace nei pazienti con iperestesia causata dall'effetto di una protesi dentale rimovibile sulla cresta alveolare. Presentiamo il caso di una donna di 74 anni con dolore ed iperestesia del nervo alveolare inferiore destro causata da una protesi dentale rimovibile. Controlli neurosensoriali a livello postoperatorio del labbro inferiore hanno mostrato normali funzioni nervose dopo due mesi dalla trasposizione caudale del nervo mentale destro eseguita con piezosurgery.

Tordjman S, Botoli LT.

## Implants Juxta-canalaires.

FR L'information Dentaire, 2007 May;89(26):1499.

### Implants Juxta-canalaires.

L'implantologie fait partie de l'arsenal thérapeutique des praticiens et peut être intégrée dans l'établissement de plans de traitement pour les réhabilitations orales. Elle permet d'éviter le recours aux prothèses amovibles ou fixées nécessitant parfois la préparation de dents saines. La pose des implants est néanmoins subordonnée à la présence, au niveau du site à implanter, d'un volume osseux suffisant. Le cas échéant la réalisation de greffes osseuses préalables peut être envisagée (1). Une autre solution est l'exploitation maximum de l'os disponible. Le cas clinique présenté décrit une technique opératoire permettant d'utiliser toute la hauteur osseuse disponible au-dessus du nerf alvéolaire inférieur dans les secteurs postérieurs. Cette technique a recours à la chirurgie osseuse piézoélectrique, mise au point par Vercellotti (1), alternative intéressante aux techniques classiques de chirurgie osseuse (2). La piézochirurgie a été pensée pour simplifier les protocoles chirurgicaux, améliorer la prédictibilité des résultats et la sécurité du geste opératoire.

### Juxta-canal implants.

Implantology forms part of practitioners' therapeutic arsenal and can be integrated in treatment plans for oral rehabilitation. It obviates the need for removable or fixed prostheses, which sometimes necessitate preparation of healthy teeth. Nevertheless, implant placement depends on the presence of sufficient bone volume at the implant site. If necessary, prior performance of a bone graft may have to be planned (1). Another solution is maximum use of the available bone. The presented clinical case describes an operative technique that allows use of the entire bone height available above the

inferior alveolar nerve in the posterior area. This technique employs piezoelectric bone surgery, developed by Vercellotti (11), an interesting alternative to the classical techniques of bone surgery (2). Piezo surgery has been conceived to simplify surgical protocols and improve the predictability of the results and the safety of the surgical procedure.

→ **Impianti iuxta canalari.**

L'implantologia fa parte dell'arsenale terapeutico odontoiatrico e può essere integrata nella pianificazione del trattamento per le riabilitazioni orali. Essa permette d'evitare il ricorso alle protesi rimovibili o fisse che talvolta necessitano la preparazione dei denti sani. L'applicazione degli impianti è comunque subordinata, nella zona dove verrà posizionato l'impianto, alla presenza di un sufficiente volume osseo. In caso contrario può essere pianificato un innesto osseo preliminare (1). Un'altra soluzione è lo sfruttamento massimo dell'osso disponibile. Il caso clinico presentato descrive una tecnica operatoria che permette d'utilizzare completamente l'altezza ossea disponibile sopra il nervo alveolare inferiore dei settori posteriori. Questa tecnica fa ricorso alla chirurgia ossea piezoelettrica, messa a punto da Vercellotti (11), alternativa interessante alle tecniche classiche di chirurgia ossea (2). La piezochirurgia è stata ideata per semplificare i protocolli chirurgici, per migliorare la predicibilità dei risultati e la sicurezza della procedura chirurgica.

Geha H, Gleizal A, Nimeskern N, Beziat JL.

## Sensitivity of the Inferior Lip and Chin following Mandibular Bilateral Sagittal Split Osteotomy Using Piezosurgery.

EN Plast Reconstr Surg. 2006; 118(7):1598-1607

→ **Sensitivity of the Inferior Lip and Chin following Mandibular Bilateral Sagittal Split Osteotomy Using Piezosurgery.**

**Background:** Bimaxillary osteotomy, including bilateral sagittal split osteotomy, is the most commonly performed orthognathic surgical intervention in Europe and the United States. Neurosensory perturbation in the territory of the inferior alveolar nerve is a reported adverse effect of bilateral sagittal split osteotomy. Piezosurgery is a relatively new technique that allows bone to be cut while preserving soft tissues, including nerves. The purpose of this study was to assess inferior alveolar nerve function through clinical neurosensory testing after bilateral sagittal split osteotomy using Piezosurgery.

**Methods:** Between February and September of 2004, 20 patients (40 sides) presenting with dento-skeletal deformities underwent bimaxillary osteotomy, including bilateral sagittal split osteotomy. The Mectron Piezosurgery device was used to perform all sagittal splits, with distraction being performed between the two bone valves. The inferior alveolar nerve was evaluated both objectively with clinical neurosensory testing, including pin-prick sensation, light touch sensation, and two-point discrimination tests, and subjectively at the following time points: preoperatively; at days 5, 7, and 10, postoperatively; and at the second month post-operatively.

**Results:** The anatomical integrity of the inferior alveolar nerve was respected in all cases. Observed normal results for the different tests at 10 days were 90, 82, and 70 percent, respectively, for pin-prick sensation, light touch sensation, and two-point discrimination. By computing scores for different clinical neurosensory tests, the authors observed between 75 and 80 percent complete neurosensory recuperation as early as the second postoperative month.

**Conclusions:** Piezosurgery used for bilateral sagittal split osteotomy allows prompt recovery of inferior alveolar nerve neurosensory function within 2 months. No comparison is possible with the results using the standard technique for bilateral sagittal split osteotomy.

→ **Sensibilità del labbro inferiore e del mento in seguito ad una osteotomia mandibolare bilaterale con split sagittale utilizzando Piezosurgery.**

**Contesto:** L'osteotomia mascellare, compresa quella bilaterale con split sagittale, è l'intervento chirurgico ortognatico più comunemente praticato in Europa e negli Stati Uniti. Disordini neurosensoriali nella zona del nervo alveolare inferiore sono effetti collaterali dell'osteotomia bilaterale con split sagittale. Piezosurgery è una tecnica relativamente nuova che permette di tagliare l'osso preservando i tessuti molli, inclusi i nervi. Lo scopo di questo studio è stato di stimare la funzionalità del nervo alveolare inferiore attraverso un test clinico neurosensoriale a seguito di osteotomia bilaterale con split sagittale utilizzando Piezosurgery.

**Metodi:** Tra febbraio e settembre 2004, 20 pazienti (40 lati) che presentavano malformazioni dento-scheletriche sono stati sottoposti ad osteotomia mascellare, compresa quella bilaterale con split sagittale. Il dispositivo Piezosurgery Mectron è stato utilizzato per compiere tutte le osteotomie con split sagittale, con distrazione eseguita tra le due valvole ossee. Il nervo



alveolare inferiore è stato esaminato sia oggettivamente tramite test clinici neurosensoriali (pin prick sensation, light touch, two point discrimination) che soggettivamente seguendo queste scadenze temporali: prima dell'operazione; dopo l'operazione nei giorni quinto, settimo e decimo; e al secondo mese dopo l'operazione.

**Risultati:** L'integrità anatomica del nervo alveolare inferiore è stata preservata in tutti i casi. Sono stati osservati risultati al decimo giorno nella norma per tutti i test eseguiti, rispettivamente al 90, 82 e 70 per cento per pin prick sensation, light touch e two point discrimination. Elaborando i risultati dei differenti test clinici neurosensoriali, gli autori hanno osservato un recupero completo neurosensoriale tra il 75 e l'80 per cento entro il secondo mese dopo l'operazione.

**Conclusioni:** Piezosurgery, utilizzato per l'osteotomia bilaterale con split sagittale, permette un'immediata guarigione delle funzioni neurosensoriali del nervo alveolare inferiore entro due mesi. Nessun confronto è possibile con i risultati ottenuti utilizzando una tecnica convenzionale per l'osteotomia bilaterale con split sagittale.

**Bovi M.**

## Mobilization of the Inferior Alveolar Nerve with simultaneous implant insertion: A New Technique. A Case Report.

EN Int J Periodontics Restorative Dent. 2005; 25(4):375-383

### • Mobilization of the Inferior Alveolar Nerve with simultaneous implant insertion: A New Technique. A Case Report.

For reconstruction of an atrophied posterior mandible, different therapeutic options have been proposed, such as autologous bone grafting, guided bone regeneration for vertical ridge augmentation, and inferior alveolar nerve (IAN) mobilization with simultaneous implant placement. The possible dehiscence of soft tissues covering the surgical zone makes the first and second techniques unpredictable. Moreover, two surgical sites are necessary and a long treatment time is required (about 12 months). With IAN mobilization, only one surgical intervention is required and the total treatment time is shorter (about 6 months). However, this technique risks irreversible damage to the IAN, with consequent functional alterations. Current studies have shown extreme variability in the examination of functionality of the neurovascular bundle after its mobilization. This variability can be attributed both to the methodology used for the tests, which evoke subjective answers from the patient, and to the surgical procedure, which is highly dependent on operator technique. Nerve damage can be the result of an overstretched mucoperiosteal flap in the premolar area to achieve optimal visibility of the surgical zone. This article reports a case in which a new surgical approach to IAN mobilization is performed using a specifically engineered device for simplified bone surgery (Mectron Piezosurgery). This device enables the surgeon to cut hard tissue without injuring the soft tissues. Therefore, there is a lower risk of damaging the IAN, and it is possible to reduce overstretching of the mental nerve by creating a smaller bone window and using an apicocoronal inclination of instruments to capture the neurovascular bundle.

### • La mobilizzazione del nervo alveolare inferiore con simultaneo posizionamento di un impianto: un nuovo approccio chirurgico. Case report.

Per la ricostruzione di una mandibola posteriore atrofica, sono state proposte diverse tecniche come, ad esempio, il prelievo di osso autologo, la rigenerazione ossea guidata per l'aumento del bordo crestale verticale, e la mobilizzazione del nervo alveolare inferiore (IAN) con posizionamento simultaneo di un impianto. La possibile deiscenza dei tessuti molli che ricoprono il sito chirurgico rende impraticabile sia la prima sia la seconda tecnica. Inoltre, sono necessari da un lato due siti chirurgici e, dall'altro, un periodo di trattamento prolungato (circa 12 mesi). Con la mobilizzazione del IAN è necessario un solo intervento chirurgico ed il tempo totale per il trattamento è più breve (circa 6 mesi). Ad ogni modo, questa tecnica rischia danni irreversibili all'IAN, con conseguenti alterazioni funzionali. Studi attuali hanno mostrato un'estrema variabilità nell'esame della funzionalità del fascio neurovascolare dopo la sua mobilizzazione. Questa variabilità può essere attribuita sia alle metodiche utilizzate per i test, che evocano risposte soggettive da parte del paziente, sia alla procedura chirurgica, che è altamente legata alla tecnica dell'operatore. Un danno al nervo può essere il risultato di un'estensione eccessiva del lembo mucoperiosteale nell'area premolare per raggiungere la visibilità ottimale del campo chirurgico. Questo articolo presenta un caso in cui viene adottato un nuovo approccio chirurgico alla mobilizzazione del IAN, usando un dispositivo specificamente progettato per semplificare la chirurgia ossea (Mectron Piezosurgery). Questo dispositivo consente al chirurgo di tagliare i tessuti duri senza danneggiare i tessuti molli. Perciò, c'è un rischio minore di danneggiare l'IAN, ed è possibile ridurre l'estensione del nervo mentale attraverso la creazione di una finestra ossea più piccola e usando un'inclinazione apico-coronale degli strumenti per trattenerne il fascio neurovascolare.

Spinato S., Rebaudi A., Bernardello F., Bertoldi C., Zaffe D.

## Piezosurgical treatment of crestal bone: quantitative comparison of post-extractive socket outcomes with those of traditional treatment.

EN Clin Oral Implants Res. 2015 Jan 30.

### ••• Piezosurgical treatment of crestal bone: quantitative comparison of post-extractive socket outcomes with those of traditional treatment.

**Objective:** The study aimed to quantitatively compare, for the first time, the clinical outcomes of crestal bone volume resorption in sockets undergoing Traditional Extraction Technique (TET) or Piezosurgical Extraction Technique (PET), also considering the influence of buccal plate thickness.

**Material and Methods:** In this prospective study, 19 sockets were randomly treated with TET, and 18 sockets were randomly treated with PET. Furthermore, patients were split into subgroup A, with buccal bone plate thickness (BPT)  $\leq 1$  mm, and subgroup B, with BPT  $> 1$  mm. Buccal (BCH) and palatal (PCH) cortex height, bucco-palatal ridge (BPR) width were monitored at tooth extraction and after the 4-month post-extractive period of natural healing.

**Results:** After 4 months, BCH, PCH and BPR width decreased more in the TET than in the PET group, but only the BPR decrease was statistically significant ( $P = 0.034$ ) after ANOVA test. In both TET and PET groups, all B subgroup patients showed a lower decrease than A subgroup patients for both BCH, PCH and BPR, statistically significant for PCH ( $P = 0.019$ ) and BPR ( $P < 0.001$ ) of TET group, and BPR ( $P = 0.002$ ) of PET group, after ANOVA. Both A and B subgroups of PET showed a statistically significant lower decrease than the corresponding subgroups of TET, comparing A ( $P = 0.005$ ) and B ( $P = 0.037$ ) subgroups for BPR, after ANOVA.

**Conclusions:** With both thin and thick buccal plates, the piezosurgical extraction technique of teeth significantly decreases the horizontal resorption of the hard tissue ridge, but not the vertical resorption. Moreover, buccal plate thickness seems to be a key factor in post-extractive bone resorption: the thinner the buccal plate the greater the horizontal crestal bone loss.

### ••• Trattamento piezochirurgico della cresta ossea: confronto quantitativo della guarigione di siti post-estrattivi rispetto al trattamento tradizionale.

**Obiettivo:** l'obiettivo dello studio è stato confrontare quantitativamente, per la prima volta, l'esito clinico del riassorbimento del volume osseo crestale nei siti trattati con tecniche di estrazione tradizionale (TET, Traditional Extraction Technique) o con tecniche di estrazione piezochirurgica (PET, Piezosurgical Extraction Technique), considerando anche l'influenza dello spessore della parete vestibolare.

**Materiali e metodi:** nel presente studio prospettico, sono stati trattati casualmente 19 siti con TET mentre 18 siti sono stati trattati casualmente con PET. Inoltre, i pazienti sono stati suddivisi in un sottogruppo A, con spessore della parete vestibolare (BPT, buccal plate thickness)  $\leq 1$  mm e in un sottogruppo B, con BPT  $> 1$  mm. Sono state monitorate l'altezza della corticale vestibolare (BCH, buccal cortex height) e palatale (PCH, palatal cortex height) e la larghezza della cresta vestibolo-palatale (BPR, bucco-palatal ridge) all'estrazione dell'elemento dentale e dopo il 4° mese post-estrattivo del periodo di guarigione naturale.

**Risultati:** dopo 4 mesi, la BCH, la PCH e la larghezza della BPR sono diminuite in misura maggiore nella TET che nella PET, ma solo la diminuzione della BPR è risultata statisticamente significativa ( $P = 0,034$ ) dopo il test ANOVA. In entrambi i gruppi TET e PET, tutti i pazienti del sottogruppo B hanno riportato una minore diminuzione di BCH, PCH e BPR rispetto ai pazienti del sottogruppo A, statisticamente significativa per PCH ( $P = 0,019$ ) e BPR ( $P < 0,001$ ) nel gruppo con TET e BPR ( $P = 0,002$ ) nel gruppo con PET, dopo il test ANOVA. Sia il sottogruppo A che quello B trattati con PET hanno mostrato una minore riduzione statisticamente significativa rispetto ai corrispondenti sottogruppi trattati con TET, confrontando i sottogruppi A ( $P = 0,005$ ) e B ( $P = 0,037$ ) per la larghezza della BPR, dopo il test ANOVA.

**Conclusioni:** con pareti vestibolari sia sottili che spesse, la tecnica di estrazione dentale piezochirurgica ha ridotto in modo significativo il riassorbimento orizzontale della cresta del tessuto duro, ma non il riassorbimento verticale. Inoltre, lo spessore della parete vestibolare sembra essere un fattore chiave nel riassorbimento osseo post-estrattivo: più sottile è la parete vestibolare maggiore risulta la perdita orizzontale dell'osso crestale.

Nagori SA, Jose A, Bhutia O, Roychoudhury A.

## Evaluating success of autotransplantation of embedded/impacted third molars harvested using piezosurgery: a pilot study.

EN Acta Odontol Scand. 2014 Nov;72(8):846-51.

... Evaluating success of autotransplantation of embedded/impacted third molars harvested using piezosurgery: a pilot study.

**Objective:** To evaluate the success of autogenous transplantation of embedded/impacted third molars harvested using piezosurgery.

**Material and Methods:** This prospective pilot study enrolled 20 healthy patients with non-restorable first/second molars and a caries-free retrievable embedded/impacted third molar. Piezosurgery was used for removing inter-radicular bone at the recipient socket as well as for bone removal around the donor teeth.

**Results:** After an average follow-up of 16.4 months (SD = 1.9), 18 cases were successful with formation of periodontal ligament around the teeth. One tooth was lost due to infection at 1 month. One patient was lost to follow-up. There was no root resorption or ankylosis in any of the cases. In six donor teeth with complete root formation, root canal treatment was carried out. All the remaining teeth responded positively with vitality testing.

**Conclusion:** Piezosurgery is an effective device if embedded/impacted third molars are to be harvested for successful autogenous transplantation.

... Valutazione del successo di autotrapianto del terzo molare incluso mediante piezochirurgia: uno studio pilota.

**Oggetto:** valutare il successo del trapianto autogeno del terzo molare incluso mediante piezochirurgia.

**Materiali e metodi:** lo studio pilota prospettico ha reclutato 20 pazienti sani con primi/secondi molari non recuperabili e un terzo molare incluso recuperabile privo di carie. La piezochirurgia è stata usata per la rimozione dell'osso inter-radicolare all'alveolo di alloggiamento oltre all'asportazione dell'osso intorno al dente donatore.

**Risultati:** Dopo un follow-up medio di 16,4 mesi (SD = 1,9), 18 casi hanno avuto successo con la formazione del legamento periodontale intorno ai denti. Un dente è stato perso a causa di infezione al mese 1. Un paziente è stato perso per il follow-up. Non è stato riferito alcun riassorbimento della radice o anchilosi. Il trattamento del canale radicolare è stato eseguito in sei denti donatori con completa formazione di radice. Tutti i restanti denti hanno risposto positivamente ai test di vitalità.

**Conclusioni:** la piezochirurgia è un dispositivo efficace per l'estrazione di terzi molari inclusi ai fini del successo del trapianto autogeno.

Piersanti L, Dilorenzo M, Monaco G, Marchetti C

## Piezosurgery or Conventional Rotatory Instruments for Inferior Third Molar Extractions?

EN J Oral Maxillofac Surg. 2014 Sep;72(9):1647-52.

... Piezosurgery or Conventional Rotatory Instruments for Inferior Third Molar Extractions?

**Purpose:** The purpose of this study was to compare the discomfort and surgical outcomes of a piezosurgery device with those of rotatory instruments in lower third molar extraction.

**Material and Methods:** A split-mouth, randomized, unblinded clinical study was designed; the 2 molars had to have the same extraction difficulty score. The test side was extracted using a piezosurgery technique and the control side was extracted using a conventional handpiece. The primary endpoint was patient discomfort evaluated with the Postoperative Symptom Severity (PoSSe) scale, which was administered to each patient; secondary endpoints were pain, trismus, swelling, and surgical time evaluation. Paired samples t test and repeated-measures analysis of variance were used to compare outcomes within patients.

**Results:** Ten consecutive patients (6 female, 4 male; mean age, 22.4 - 2.3 yr) were recruited. The total score on the PoSSe scale was significantly lower for piezosurgery compared with the conventional rotating handpiece (24.7 - 10.3 vs 36.0 - 7.6;  $t = -4.27$ ;  $P = .002$ ). Moreover, postoperative swelling 1 week after surgery was significantly lower for piezosurgery than for the conventional rotating handpiece (2.75 - 0.23 vs 3.1 - 0.39 cm;  $t = -2.63$ ;  $P = .027$ ).

**Conclusions:** Piezosurgery was associated with less postoperative discomfort and yielded better results for swelling.

Piezosurgery seems to be a good technique in daily surgical practice, especially if applied in the critical steps in which safety and respect for soft tissue, bone, and nerves are necessary.

#### ⇨ Strumenti piezochirurgici o rotanti tradizionali nelle estrazioni del terzo molare inferiore?

**Oggetto:** lo scopo di questo studio è stato quello di confrontare i disagi e i risultati chirurgici di un dispositivo piezochirurgico con quelli di strumenti rotanti nell'estrazione del terzo molare inferiore.

**Materiali e metodi:** è stato progettato uno studio clinico aperto, casuale, a metà bocca, i 2 molari hanno dovuto presentare lo stesso grado di difficoltà di estrazione. Il lato test è stato sottoposto a estrazione con una tecnica piezochirurgica mentre per il lato di controllo è stato utilizzato un manipolo convenzionale. L'obiettivo primario è stato il disagio del paziente valutato con la scala della gravità dei sintomi post-operatori (PoSSe) fornita a ciascun paziente; gli obiettivi secondari sono stati: dolore, trisma, gonfiore e valutazione del tempo chirurgico. Sono stati usati campioni di test t accoppiati e utilizzate misure ripetute di analisi della varianza per confrontare i risultati tra i pazienti.

**Risultati:** sono stati reclutati dieci pazienti (6 femmine e 4 maschi; età media: 22,4 +/- 2,3 anni). Il punteggio totale sulla scala PoSSe è stato significativamente inferiore per la piezochirurgia rispetto ai convenzionali manipoli rotanti (24,7 +/- 10,3 contro 36,0 +/- 7,6;  $t = -4,27$ ;  $P = 0,002$ ). Inoltre, il gonfiore post-operatorio 1 settimana dopo la chirurgia è stato significativamente inferiore per la piezochirurgia rispetto a manipoli rotanti tradizionali (2,75 +/- 0,23 contro 3,14 +/- 0,39 cm;  $t = -2,63$ ;  $P = 0,027$ ).

**Conclusioni:** la piezochirurgia è stata associata a minor disagio post-operatorio e ha raccolto risultati migliori in termini di gonfiore. La piezochirurgia sembra essere una buona tecnica nella pratica chirurgica quotidiana, soprattutto se applicata alle fasi critiche in cui sono necessari la sicurezza e il rispetto di tessuti molli, ossa e nervi.

Mozzati M, Gallesio G, Russo A, Staiti G, Mortellaro C.

### Third-molar extraction with ultrasound bone surgery: a case-control study.

EN Craniofac Surg. 2014 May;25(3):856-9.

#### ⇨ Third-molar extraction with ultrasound bone surgery: a case-control study.

**Purpose:** The aim of this case-control study was to evaluate the postoperative period and healing between 2 surgical methods (traditional and ultrasound bone surgery) that are used for mandibular third-molar extraction.

**Patients and Methods:** Fifteen patients with impaction of both of the lower third molars and indications for their extractions were used in this study. Bilateral-mandibular third-molar extractions were performed at the same surgical time: traditional surgery with burrs was used on 1 side (control site), and ultrasound surgery was used on the other side (test [T] site). After surgery, the patients were examined at 7 and 14 days and at 1 and 3 months to evaluate tissue healing. The following was assessed at every follow-up: pain, trismus, swelling, and alveolar bone level.

**Results:** The study included 15 patients, and 30 mandibular third-molar extractions were performed. We found only 1 post-operative complication: 1 patient had alveolitis in the control site. Complete recoveries without any complications were reported in all of the patients at the T sites.

**Conclusions:** Complete recoveries without any complication were reported in all patients at the T sites. The only disadvantage of the piezoelectric technique was the length of operation time, which was increased by approximately 8 minutes; however, this effect was offset by reducing the morbidity.

**Clinical Relevance:** Our preliminary study showed that Piezosurgery is an excellent tool for reducing the risk of complications and improving the postoperative period.

#### ⇨ Estrazione del terzo molare mediante chirurgia ossea a ultrasuoni: uno studio su un caso di controllo.

**Oggetto:** Lo scopo di questo studio su un caso di controllo è stato quello di valutare il periodo post-operatorio e la guarigione in relazione a 2 tecniche chirurgiche (tradizionale e con chirurgia ossea a ultrasuoni), utilizzati per l'estrazione del terzo molare mandibolare.

**Pazienti e metodi:** Nello studio sono stati reclutati quindici pazienti con entrambi i terzi molari inferiori inclusi e con indicazioni per la loro estrazione. Le estrazioni del terzo molare mandibolare bilaterale sono state eseguite nello stesso tempo chirurgico: la chirurgia tradizionale con frese è stata impiegata su 1 lato (sito di controllo), mentre la chirurgia a ultrasuoni è stata utilizzata sull'altro lato (sito di test [T]). Dopo la chirurgia, i pazienti sono stati esaminati nei giorni 7 e 14 e nei mesi 1 e 3 per valutare la guarigione del tessuto. A ogni follow-up, sono stati valutati il dolore, il trisma, il gonfiore e il livello dell'osso alveolare.

**Risultati:** Lo studio ha riguardato 15 pazienti con l'esecuzione di 30 estrazioni del terzo molare mandibolare. Si è riscontrata soltanto 1 complicazione post-operatoria: 1 paziente ha sviluppato alveolite nel sito di controllo. In tutti i siti T dei pazienti, sono state riferite guarigioni complete senza alcuna complicanza.

**Conclusioni:** Nei siti T di tutti i pazienti, sono state riferite guarigioni complete senza alcuna complicanza. L'unico svantaggio della tecnica piezoelettrica è stata la durata dell'intervento, maggiore di circa 8 minuti rispetto alla tradizionale, tuttavia questo effetto è stato compensato dalla riduzione della morbilità.

Koszowski R, Morawiec T, Bubilek-Bogacz A.

## Use of the piezosurgery technique for cutting bones in the autotransplantation of unerupted third molars.

EN Int J Periodontics Restorative Dent. 2013 Jul-Aug;33(4):477-81.

... Use of the piezosurgery technique for cutting bones in the autotransplantation of unerupted third molars.

Autotransplantation is a well-known method used in oral surgery. However, risk of failure, most commonly resulting from root resorption of the transplanted tooth or ankylosis, is quite high. Piezosurgery with specific device tip vibration frequencies enables selective tissue cutting, and therefore, tooth buds or teeth can easily be removed from bones with little injury to periodontal fibers or bud follicles.

... Uso della tecnica di piezochirurgia per l'incisione ossea nell'autotrapianto di terzi molari non erotti.

L'autotrapianto è un metodo ben noto utilizzato in chirurgia orale. Tuttavia, il rischio di un insuccesso frequentemente dovuto al riassorbimento della radice del dente trapiantato o all'anchilosi, è decisamente alto. La piezochirurgia, mediante specifiche frequenze di vibrazione della punta del dispositivo, consente l'incisione selettiva del tessuto e, pertanto, i germi dentali o i denti possono essere facilmente rimossi dalle ossa con minori danni alle fibre periodontali o ai follicoli dei germi.

Rullo R, Addabbo F, Papaccio G, D'Aquino R, Festa VM.

## Piezoelectric device vs. conventional rotative instruments in impacted third molar surgery: relationships between surgical difficulty and postoperative pain with histological evaluations.

EN J Craniomaxillofac Surg. 2013 Mar;41(2):e33-8.

... Piezoelectric device vs. conventional rotative instruments in impacted third molar surgery: relationships between surgical difficulty and postoperative pain with histological evaluations.

**Purpose:** To investigate and compare the influence of surgical difficulty on postoperative pain after treatment of impacted mandibular third molars by rotatory osteotomy or Piezoelectric surgery.

**Material and Methods:** A prospective, randomized, split-mouth study was performed of 52 patients with bilateral and symmetrically oriented impacted mandibular third molars, who were surgically treated using a burr (Group A) on one random side of the lower jaw and a Piezoelectric device (Group B) on the contralateral side. Surgical difficulty was evaluated using a modified version of the Parant scale to categorize "simple extractions" and "complex extractions". Primary outcome parameters were the comparison of the postoperative pain evaluation rated on the Visual Analogue Scale from day 0 to day 6 postsurgery, and the assessment of differences in surgery time between the groups. Bone biopsies were taken during surgery to assess differences in bone tissue damage levels between the two different techniques.

**Results:** In "complex extractions" lower pain evaluation and significantly shorter surgery times were recorded when rotatory instruments were used. In "simple extractions", similar surgery times were observed for both techniques, but pain was greatest on the day of surgery when the burr was used. Bone heat osteonecrosis was observed only in the rotatory group and a high level of alkaline phosphatase was noted only in the Piezoelectric group.

**Conclusion:** Pain after extraction of a mandibular third molar increases with increased surgical difficulty and especially in longer interventions. The integrity of the bony structure observed after the ultrasonic technique may favour the bone healing process.

⇨ **Confronto tra dispositivo piezoelettrico e strumenti rotanti convenzionali nella chirurgia del terzo molare incluso: relazione tra difficoltà chirurgica e dolore post-operatorio con valutazioni istologiche.**

**Oggetto:** Analizzare e confrontare l'influenza della difficoltà chirurgica sul dolore post-operatorio in seguito a trattamento dei terzi molari mandibolari inclusi mediante osteotomia rotativa o chirurgia piezoelettrica.

**Materiali e metodi:** È stato condotto uno studio prospettico, casuale, su metà bocca di 52 pazienti con terzi molari mandibolari inclusi bilaterali e orientati simmetricamente, trattati chirurgicamente utilizzando una fresa (gruppo A) su di un lato casuale della mandibola e un dispositivo piezoelettrico (gruppo B) sul lato controlaterale. La difficoltà chirurgica è stata valutata usando una versione modificata della scala Parant per classificare "estrazioni semplici" e "estrazioni complesse". I parametri dell'esito principale sono stati il confronto tra la valutazione del dolore post-operatorio secondo la scala analogica visiva dal giorno 0 al giorno 6 di post-chirurgia e la valutazione delle differenze nei tempi chirurgici tra i gruppi. Sono state effettuate biopsie ossee durante l'intervento chirurgico per valutare le differenze del livello di danno al tessuto osseo tra le due diverse tecniche.

**Risultati:** Nelle "estrazioni complesse" sono stati registrati valutazioni del dolore e tempi chirurgici significativamente minori con l'utilizzo di strumenti rotanti. Nelle "estrazioni semplici", sono stati osservati analoghi tempi chirurgici per entrambe le tecniche, ma il dolore è risultato maggiore il giorno dell'intervento chirurgico con l'utilizzo della fresa. L'osteonecrosi da calore osseo è stata osservata solo nel gruppo di strumenti rotanti, mentre un elevato livello di fosfatasi alcalina è stata notata solo nel gruppo piezoelettrico.

**Conclusioni:** Il dolore dopo l'estrazione di un terzo molare mandibolare aumenta con l'aumentare della difficoltà chirurgica e specialmente negli interventi più lunghi. L'integrità della struttura ossea osservata dopo la tecnica a ultrasuoni può favorire il processo di guarigione ossea.

**Itro A, Lupo G, Marra A, Carotenuto A, Cocozza E, Filipi M, D'Amato S.**

## Confronto tra tecnica di osteotomia piezoelettrica e tecnica con strumenti rotanti nella chirurgia dei terzi molari inclusi. Uno studio clinico.

IT Minerva Stomatol. 2012 Jun;61(6):247-53

⇨ **The piezoelectric osteotomy technique compared to the one with rotary instruments in the surgery of included third molars. A clinical study.**

**Aim:** The purpose of this study is to compare surgical times, the saving of bony tissues, the postoperative course of the extraction of included third molars in patients treated with piezoelectric surgery compared to those treated with conventional rotary instruments.

**Methods:** The study included 140 patients with upper and lower third molars included. 70 of them were treated with osteotomy using conventional rotary instruments (Group 1) and 70 more with osteotomy through piezosurgery Mectron® (GROUP 2). The treatment protocol was the same for both groups. The time of surgery and the saving of bony tissues in the intra-operative have been estimated; moreover, 24-48-72 hours and 7 days after the surgery, two other parameters have been estimated: facial swelling and trismus. The swelling, trismus and the saving of bony tissues were assessed by a surgery gauge.

**Results:** The average surgical time was 15 minutes in Group 1 and 20 minutes in Group 2. The savings of bony tissues was greater in Group 2 than in group 1 by 2.7 mm. The average facial swelling was 6.23 mm for group 1 and 2.86 mm for group 2 24 hours after the surgery, of 5.22 mm for group 1 and 1.76 mm for group 2 48 hours after the intervention, of 3.75 mm for Group 1 and 0.85 for group 2 72 hours after the surgery, of 0.86 mm for group 1 and 0.12 for group 2. The average trismus was of 14.76 mm in Group 1 and 11.15 mm in Group 2. Statistical analysis showed a significant reduction of swelling, trismus and a bigger saving of bony tissues in Group 2 and a reduction in surgical time in Group 1.

**Conclusion:** The osteotomy technique with a piezoelectric instrument has produced a significant reduction in facial swelling, trismus and a bigger saving of bony tissues than with conventional rotary instruments. A slight lengthening in terms of surgical time has been recorded, compared to the use of conventional rotary instruments.

⇨ **Confronto tra tecnica di osteotomia piezoelettrica e tecnica con strumenti rotanti nella chirurgia dei terzi molari inclusi. Uno studio clinico.**

**Obiettivo:** Lo scopo di questo studio è confrontare i tempi chirurgici, il risparmio di tessuto osseo e il decorso post-operatorio nell'estrazione di terzi molari inclusi, in pazienti trattati con chirurgia piezoelettrica rispetto a quelli trattati con strumenti rotanti convenzionali.

**Metodi:** Sono stati presi in esame nello studio 140 pazienti con terzi molari superiori e inferiori inclusi. Di questi, 70 sono stati trattati con osteotomia mediante strumenti tradizionali di tipo rotante (gruppo 1) e altri 70 con osteotomia mediante piezochirurgia Mectron® (gruppo 2). Il protocollo di trattamento è stato lo stesso per entrambi i gruppi. Sono stati stimati il tempo di intervento e il risparmio di tessuto osseo intra-operatori; inoltre, sono stati stimati altri due parametri, gonfiore facciale e trisma, alle ore 24, 48, 72 e al giorno 7 successivi all'intervento. Il gonfiore, il trisma e il risparmio di tessuto osseo sono stati valutati mediante un calibro chirurgico.

**Risultati:** Il tempo chirurgico medio è risultato di 15 minuti nel gruppo 1 e di 20 minuti nel gruppo 2. Il risparmio di tessuto osseo è stato maggiore nel gruppo 2 rispetto al gruppo 1, di 2,7 mm. Il gonfiore facciale medio è risultato pari a 6,23 mm per il gruppo 1 e 2,86 mm per il gruppo 2, 24 ore dopo l'intervento chirurgico; 5,22 mm per il gruppo 1 e 1,76 mm per il gruppo 2, 48 ore dopo l'intervento; 3,75 mm per il gruppo 1 e 0,85 mm per il gruppo 2, 72 ore dopo l'intervento chirurgico e di 0,86 mm per il gruppo 1 e 0,12 mm per il gruppo 2, 7 giorni dopo. Il trisma medio è stato di 14,76 mm nel gruppo 1 e 11,15 mm nel gruppo 2. L'analisi statistica ha mostrato una riduzione significativa del gonfiore e del trisma e un maggiore risparmio di tessuto osseo nel gruppo 2, ma una riduzione del tempo di intervento chirurgico nel gruppo 1.

**Conclusioni:** La tecnica di osteotomia mediante strumento piezoelettrico ha prodotto una significativa riduzione del gonfiore facciale e del trisma e un maggiore risparmio di tessuto osseo rispetto ai tradizionali strumenti rotanti. Di contro, è stato registrato un leggero allungamento in termini di tempo di intervento chirurgico, rispetto all'uso degli strumenti tradizionali.

Guo ZZ, Zhang H, Li Y, Li X, Liu Y, Wang Y, Yuan CX, Liu X.

## Comparative study of complications among routine method, high speed turbine handpiece and piezosurgery device after extraction of impacted wisdom teeth.

CN Shanghai Kou Qiang Yi Xue. 2012 Apr;21(2):208-10.

... Comparative study of complications among routine method, high speed turbine handpiece and piezosurgery device after extraction of impacted wisdom teeth.

**Purpose:** To investigate complications in extraction of complicated impacted wisdom teeth whose root apex near to the inferior alveolar nerve (IAN) by using routine method (chisels), high speed turbine handpiece and piezosurgery device respectively.

**Methods:** Three hundred qualified patients with impacted wisdom teeth were divided into three groups randomly, one hundred patients in group A were extracted by routine method, one hundred patients in group B were extracted by high speed turbine handpiece, and one hundred patients in group C were extracted by piezosurgery device. The operation time, postoperative pain duration, dry socket and IAN injury were compared between each two groups. All statistical analysis was performed using SPSS 13.0 software package. Differences between groups were compared using a paired t test (quantitative data) or Chi-square test (qualitative data).

**Results:** The operation time in group A was (14.12±0.12) min, (7.22±0.15) min in group B, (25.23±0.32) min in group C; Significant difference was found between group A and group B (P<0.05), group B and group C (P<0.05), group A and group C (P<0.05). Postoperative pain duration was (62.15±1.51) h in group A, (48.23±1.23) h in group B, (14.34±0.80) h in group C; Significant difference was found between group A and group B (P<0.05), group B and group C (P<0.05), group A and group C (P<0.05). 9 patients developed dry socket in group A, 2 in group B, and 1 in group C; Significant difference was found between group A and group B (P<0.05), group A and group C (P<0.05). Six patients had IAN injury in group A, 2 in group B, 0 in group C. Significant difference was found between group A and group C.

**Conclusions:** Compared with routine method, high speed turbine is better in extraction of impacted wisdom teeth, which can shorten operation time, lessen postoperative complications. Although there was longer operation time compared with group A and B, piezosurgery device is more effective in reducing postoperative complications.

... Studio comparato delle complicanze tra metodo di routine, manipolo turbina ad alta velocità e dispositivo piezochirurgico in seguito a estrazione dei denti del giudizio inclusi.

**Oggetto:** Valutare le complicanze nell'estrazione di complessi denti del giudizio inclusi con l'apice radicolare vicino al nervo alveolare inferiore (NAI), mediante il metodo di routine (scalpelli), il manipolo turbina ad alta velocità e il dispositivo piezochirurgico.

**Metodi:** Trecento pazienti con denti del giudizio inclusi sono stati divisi in tre gruppi in modo casuale: cento pazienti nel gruppo A sono stati sottoposti a estrazione con metodo di routine, cento pazienti nel gruppo B con manipolo turbina ad alta velocità e cento pazienti nel gruppo C con dispositivo piezochirurgico. Sono stati confrontati: tempo di intervento, durata del dolore post-operatorio, alveolite e lesioni al NAI tra due gruppi alla volta. Tutte le analisi statistiche sono state effettuate utilizzando il pacchetto software SPSS 13.0. Le differenze tra i gruppi sono state confrontate utilizzando un test t accoppiato (dati quantitativi) o un test chi quadrato (dati qualitativi).

**Risultati:** Il tempo di intervento nel gruppo A è stato di  $14,12 \pm 0,12$  minuti, di  $7,22 \pm 0,15$  minuti nel gruppo B e di  $25,23 \pm 0,32$  minuti nel gruppo C; sono state riscontrate differenze significative tra il gruppo A e il gruppo B ( $P < 0,05$ ), il gruppo B e il gruppo C ( $P < 0,05$ ) e tra il gruppo A e quello C ( $P < 0,05$ ). La durata del dolore post-operatorio è risultata di  $62,15 \pm 1,51$  ore nel gruppo A, di  $48,23 \pm 1,23$  ore nel gruppo B e di  $14,34 \pm 0,80$  ore nel gruppo C; sono state riscontrate differenze significative tra il gruppo A e il gruppo B ( $P < 0,05$ ), il gruppo B e il gruppo C ( $P < 0,05$ ) e tra il gruppo A e quello C ( $P < 0,05$ ). 9 pazienti hanno sviluppato alveolite nel gruppo A, 2 nel gruppo B e 1 nel gruppo C, con differenze significative tra il gruppo A e il gruppo B ( $P < 0,05$ ) e il gruppo A e quello C ( $P < 0,05$ ). Sei pazienti hanno riportato lesione dell'NAI nel gruppo A, 2 nel gruppo B e 0 nel gruppo C, con differenze significative tra il gruppo A e il gruppo C.

**Conclusioni:** Rispetto al metodo di routine, la turbina ad alta velocità è migliore nell'estrazione dei denti del giudizio inclusi, con potenziale riduzione del tempo di intervento e minori complicanze post-operatorie. Anche con un tempo di intervento più lungo rispetto ai gruppi A e B, il dispositivo di piezochirurgia è più efficace per ridurre le complicanze post-operatorie.

Gao Y, Jiang A, Li B, Yang L.

## Comparison of piezosurgery and chisel osteotomy in the extraction of mandibular impacted third molars.

**CN** Hua Xi Kou Qiang Yi Xue Za Zhi. 2011 Aug;29(4):372-4.

### Comparison of piezosurgery and chisel osteotomy in the extraction of mandibular impacted third molars.

**Objective:** To study the effect of piezosurgery in the extraction of mandibular impacted third molars.

**Methods:** 228 mandibular impacted third molars with relative difficulty for extraction according to the scheme of degree of difficulty for extraction were included in the study, and were divided into two groups (114 teeth each group): Test group (treated by piezosurgery), control group (treated by traditional chisel osteotomy). The surgery time and pain, restriction of mouth opening and facial swelling after surgery, were evaluated in both groups.

**Results:** The average surgery time was  $(16 \pm 5.2)$  min in test group and  $(30 \pm 8.7)$  min in control group. The surgery time, pain, facial swelling rate, and restriction of mouth opening were lower than control group ( $P < 0.05$ ).

**Conclusion:** Compared with traditional chisel osteotomy, the average surgery time with piezosurgery was significantly shorter and the complications are obviously reduced.

### Confronto tra osteotomia con piezochirurgia e con scalpello nell'estrazione del terzo molare mandibolare incluso.

**Obiettivo:** Studiare l'effetto della piezochirurgia nell'estrazione del terzo molare mandibolare incluso.

**Metodi:** Nello studio sono stati presi in esame 228 terzi molari mandibolari inclusi con relativa difficoltà di estrazione secondo il corrispondente schema, divisi in due gruppi (114 denti in ciascun gruppo): un gruppo rispondente i test (trattato con piezochirurgia) e un gruppo di controllo (trattato con osteotomia a scalpello tradizionale). In entrambi i gruppi sono stati valutati il tempo di intervento e il dolore, la restrizione dell'apertura della bocca e il gonfiore facciale dopo l'intervento chirurgico.

**Risultati:** Il tempo medio di intervento chirurgico è risultato pari a  $16 \pm 5,2$  minuti nel gruppo di test e  $30 \pm 8,7$  minuti nel gruppo di controllo. Il tempo di intervento, il dolore, il gonfiore facciale e la restrizione di apertura della bocca sono risultati inferiori nel gruppo di test rispetto al gruppo di controllo ( $P < 0,05$ ).

**Conclusioni:** Rispetto alla tradizionale osteotomia con scalpello, il tempo medio di intervento con la piezochirurgia è risultato significativamente più breve e le complicanze, ovviamente, ridotte.



Sortino F, Pedullà E, Masoli V.

## The piezoelectric and rotatory osteotomy technique in impacted third molar surgery: comparison of postoperative recovery.

EN J Oral Maxillofac Surg. 2008 Dec;66(12):2444-8.

... The piezoelectric and rotatory osteotomy technique in impacted third molar surgery: comparison of postoperative recovery.

**Purpose:** The aim of this study was the comparison of postoperative outcome in mandibular impacted third molars treated by piezoelectric surgery or by rotatory osteotomy technique.

**Patients and methods:** One hundred patients with impacted mandibular third molars were included in the study. Fifty patients were treated by rotatory osteotomy technique (group A) and 50 patients were treated by piezoelectric osteotomy technique (group B). Therapeutic protocol was the same for both groups. Twenty-four hours after surgery, 2 different parameters, facial swelling and trismus, were evaluated in both groups. A pair of compasses were used for the evaluation of facial swelling and trismus was evaluated.

**Results:** The average surgery time was 17 minutes in group A, 23 minutes in group B; the mean facial swelling was 7.04 mm in group A, 4.22 mm in group B; trismus was 16.76 mm in group A, 12.52 mm in group B. Statistical analysis showed a significant reduction ( $P < .05$ ) of postoperative facial swelling and trismus in group B; however, in this group, a statistically significant increased ( $P < .05$  vs group A) surgery time was required.

**Conclusion:** The piezoelectric osteotomy technique produced a reduced amount of facial swelling and trismus 24 hours after surgery, but a longer surgery time was required when compared with the rotatory osteotomy technique.

... La tecnica di osteotomia piezoelettrica e con strumenti rotanti nella chirurgia del terzo molare incluso: confronto del recupero postoperatorio.

**Obiettivo:** Lo scopo del presente studio è stato il raffronto degli esiti postoperatori dell'estrazione dei terzi molari inclusi trattati con chirurgia piezoelettrica o con la tecnica di osteotomia con strumenti rotanti.

**Pazienti e metodi:** Lo studio comprende cento pazienti con terzi molari mandibolari inclusi. Cinquanta pazienti sono stati trattati con osteotomia con strumenti rotanti (gruppo A) e cinquanta pazienti sono stati trattati mediante osteotomia piezoelettrica (gruppo B). Il protocollo terapeutico era identico per entrambi i gruppi. Ventiquattro ore dopo la chirurgia in entrambi i gruppi sono stati valutati 2 parametri diversi, tumefazione facciale e trisma. Per la valutazione della tumefazione facciale è stato impiegato un compasso, ed è stato valutato il trisma.

**Risultati:** I tempi chirurgici medi sono stati di 17 minuti per il gruppo A e 23 minuti per gruppo B; la tumefazione facciale media è stata di 7,04 mm per il gruppo A, 4,22 mm per il gruppo B; il trisma è stato di 16,76 mm per il gruppo A, 12,52 mm per il gruppo B. L'analisi statistica ha mostrato una riduzione significativa ( $p < 0,05$ ) della tumefazione facciale postoperatoria e del trisma nel gruppo B; tuttavia, per tale gruppo, la chirurgia ha richiesto tempi significativamente maggiori ( $p < 0,05$  rispetto al gruppo A).

**Conclusioni:** La tecnica osteotomica piezoelettrica ha prodotto una riduzione della tumefazione facciale e del trisma 24 ore dopo la chirurgia, ma rispetto alla tecnica osteotomica con strumenti rotanti ha richiesto tempi chirurgici maggiori.

Sivolella S, Berengo M, Fiorot M, Mazzuchin M.

## Retrieval of blade implants with piezosurgery: two clinical cases.

EN Minerva Stomatol. 2007; 56(1-2):53-61

... Retrieval of blade implants with piezosurgery: two clinical cases.

In this work an ultrasound device was used to perform an ostectomy for the removal of blade implants in order to save as much bone tissue as possible, so that root form implants might later be inserted. Two patients underwent surgery for the removal of two blade implants (one maxillary, the other mandibular) that were no longer functional. The peri-implant ostectomy was carried out with a piezoelectric surgery device. The instrument demonstrated to be effective and precise during ostectomy, providing an extremely thin cutting line. During the course of the operation and at controls after 7 and 30 days, patients did not show any relevant complications and both still had sufficient alveolar bone to be treated with root form implants. The piezosurgery device proved to be an effective instrument in interventions requiring a significant saving of bone tissue, extreme precision in cutting, and respect of soft tissues.

#### ... Rimozione di impianti a lama con Piezosurgery: due casi clinici.

In questo lavoro è stato impiegato un apparecchio ad ultrasuoni, per praticare l'ostectomia nella rimozione di impianti a lama al fine di risparmiare quanto più tessuto osseo possibile, per poi poter inserire impianti cilindrici. Due pazienti sono state sottoposte a intervento di rimozione di due impianti a lama (uno mascellare e uno mandibolare) non più funzionali. L'ostectomia perimplantare è stata eseguita con un ablatore chirurgico piezo-elettrico (piezosurgery). Durante l'ostectomia, lo strumento si è dimostrato efficace e preciso, praticando una linea di taglio estremamente sottile. Nel corso dell'intervento e ai controlli a 7 e 30 giorni, le pazienti non hanno presentato alcuna complicanza rilevante ed entrambe hanno conservato una cresta ossea sufficiente per poter essere trattate eventualmente, in seguito, con degli impianti cilindrici. L'apparecchio piezoelettrico si è confermato uno strumento efficace negli interventi che richiedono un importante risparmio di tessuto osseo, un'estrema precisione di taglio e il rispetto dei tessuti molli.

**Grenga V, M. Bovi.**

### Piezoelectric Surgery for Exposure of Palatally Impacted Canines.

**EN** J Clin Orthod. 2004; 38(8):446-448

#### ... Piezoelectric Surgery for Exposure of Palatally Impacted Canines.

A precise surgical cut is extremely important when the crown of a palatally impacted maxillary canine is close to the roots or crowns of the central and lateral incisors, as often occurs. Traditional burs do not distinguish between the mineralization and hardness of the bone, the radicular cementum and the enamel. Piezoelectric surgery is precise enough to account for such differences, thus avoiding damage to the adjacent teeth.

The EX1 insert for the Mectron Piezosurgery handpiece provides a good demarcation of the exposed crown. It also removes the follicle faster than manual instruments can, with no loss of cervical bone or consequent gingival recession. The piezoelectric instrument controls bleeding during the surgical procedure, ensuring a dry field for bonding to the impacted tooth and eliminating the need for gauze or electrocoagulation. Total surgical time is greatly reduced with this method. The piezoelectric device is quieter than conventional handpieces, and it avoids the trauma associated with a manual hammer and chisel. Therefore, it improves both the comfort and the cooperation of the patient.

#### ... Chirurgia piezoelettrica per esposizione di canini inclusi palatalmente.

Un taglio chirurgico preciso è estremamente importante quando la corona di un canino mascellare incluso palatalmente si trova in prossimità delle radici o delle corone degli incisivi centrali e laterali, come spesso accade. Le frese tradizionali non distinguono tra la mineralizzazione e la durezza dell'osso, il cemento radicolare e lo smalto. La chirurgia piezoelettrica è abbastanza precisa da tenere conto di queste differenze, evitando così di danneggiare i denti adiacenti.

L'inserto EX1 serrato sul manipolo Mectron Piezosurgery fornisce una buona esposizione della corona. Inoltre rimuove più velocemente i follicoli rispetto agli strumenti manuali, senza alcuna perdita di osso cervicale o conseguente recessione gengivale.

Lo strumento piezoelettrico controlla il sanguinamento durante l'intervento chirurgico, assicurando un campo pulito in cui lavorare sul dente incluso ed eliminando la necessità di spugne di garza o elettrocoagulazione. Il tempo totale dell'operazione è molto ridotto con questo metodo.

Il dispositivo piezoelettrico è più silenzioso rispetto ai manipoli convenzionali, e permette di evitare il trauma tipico del martello manuale e dello scalpello. Quindi, migliora sia il comfort sia la collaborazione del paziente.

Marini E, Cisterna V, Messina AM.

## The removal of a malpositioned implant in the anterior mandible using piezosurgery.

EN Oral Surg Oral Med Oral Pathol Oral Radiol. 2013 May;115(5):e1-5.

### ••• The removal of a malpositioned implant in the anterior mandible using piezosurgery.

In oral, cranio, and maxillofacial surgery, a close relationship among the bone, nerves, and blood vessels can be regularly observed. Surgical procedures for the removal of dental implants have the potential to cause vascular injury and bleeding in the floor of the mouth and internal anterior region of the mandible. Furthermore, conventional osteotomy techniques always require extensive protection of adjacent soft tissue because cutting is not limited to bone and could easily affect other tissues when applied improperly. We report the removal by means of piezosurgery of a malpositioned osseointegrated implant that had previously caused a sublingual hematoma during its insertion. The postoperative course was uneventful, no bleeding, infection, or hematoma formation was noted and the patient reported 100% resolution of all symptoms.

### ••• La rimozione mediante piezochirurgia di un impianto in posizione non corretta nella mandibola anteriore.

Nella chirurgia orale, del cranio e maxillo-facciale, è possibile osservare regolarmente una stretta relazione tra ossa, nervi e vasi sanguigni. Le procedure chirurgiche per la rimozione di impianti dentali sono causa potenziale di lesioni vascolari e sanguinamento nel pavimento della bocca e nella regione anteriore interna della mandibola. Inoltre, le tecniche di osteotomia convenzionali richiedono sempre un'ampia protezione del tessuto molle adiacente, dato che l'incisione non è limitata al tessuto osseo e potrebbe influenzare facilmente altri tessuti quando non viene realizzata correttamente. Si riporta la rimozione mediante piezochirurgia di un impianto osteointegrato posizionato in modo errato, già causa, in precedenza, di ematoma sublinguale all'inserimento. Il decorso postoperatorio non ha riportato eventi di rilievo, con assenza di sanguinamento, infezioni o formazione di ematoma e il paziente ha riferito la totale risoluzione di tutti i sintomi.

Moorhouse J, Campbell I.

## Recovery of a poorly-placed implant using piezosurgery.

EN Implant Dentistry Today – 2012 September.

### ••• Recovery of a poorly-placed implant using piezosurgery.

High volume implant referral centres are seeing more and more instances of poorly placed implants with often dramatic restorative solutions, where the technician attempts to make the best of a bad situation. Unfortunately, these poor aesthetics go hand-in-hand with periodontal and peri-implant pathology and an unhappy patient. Often the only solution to remove the implant and start again, which presents its own problems because of the concomitant massive loss of bone. The aim of this article is to use a single case to describe the clinical approach to rescuing a failed implant. It will consider the advantages of the Mectron Piezosurgery unit in removing the implant with minimal bone loss, and then in cortical bone grafting to restore the area.

### ••• Rimozione mediante piezochirurgia di un impianto posizionato in modo errato.

I centri di riferimento con un elevato volume di impianti ricevono continui casi clinici di impianti posizionati in modo errato, spesso con complicanze, dove il tecnico fa il possibile per rimediare a una situazione compromessa. Purtroppo, queste soluzioni di scarsa estetica vanno di pari passo con patologie parodontali e con perimplantiti, a spese di un paziente non soddisfatto. Spesso, l'unica soluzione è quella di rimuovere l'impianto e ricominciare daccapo, ciò presenta però il problema di una concomitante massiccia perdita di osso. Lo scopo di questo articolo è quello di analizzare un singolo caso per descrivere l'approccio clinico al salvataggio di un impianto non riuscito. Verranno presi in considerazione i vantaggi dell'unità di piezochirurgia Mectron nella rimozione dell'impianto con una minima perdita di tessuto osseo e quindi l'innesto di osso corticale per ripristinare l'area.

Sammartino G, Trosino O, di Lauro AE, Amato M, Cioffi A.

## Use of piezosurgery device in management of surgical dental implant complication: a case report.

EN Implant Dent. 2011 Apr;20(2):e1-6.

### → Use of piezosurgery device in management of surgical dental implant complication: a case report.

An implant displacement into the maxillary sinus could be a complication of implant surgery in the upper jaw. In such cases, implant removal is needed to avoid the occurrence of sinus pathologies. Piezosurgery techniques could assure safer management of such complications because of clear surgical visibility and a selective ability to cut. The aim of this report is to present a case of an implant-related oral surgery complication that was resolved by means of a piezosurgery technique.

### → Uso di un dispositivo piezochirurgico nella gestione delle complicanze di impianto dentale chirurgico: relazione di un caso.

Il dislocamento accidentale di un impianto nel seno mascellare può risultare una complicanza nella chirurgia implantare del mascellare superiore. In tali casi, è necessario rimuovere l'impianto per evitare l'insorgenza di patologie sinusali. Le tecniche piezochirurgiche possono assicurare una gestione più sicura di tali complicanze, grazie a una chiara visibilità chirurgica e a una capacità selettiva di incisione. L'obiettivo di questa relazione è quello di presentare un caso di chirurgia orale relativa a un impianto, che è stato risolto mediante una tecnica di piezochirurgia.

## → ENDO SURGERY

---

Abella F, de Ribot J, Doria G, Duran-Sindreu F, Roig M.

## Applications of piezoelectric surgery in endodontic surgery: a literature review.

EN J Endod. 2014 Mar;40(3):325-32.

### → Applications of piezoelectric surgery in endodontic surgery: a literature review.

**Introduction:** Piezosurgery (piezoelectric bone surgery) devices were developed to cut bone atraumatically using ultrasonic vibrations and to provide an alternative to the mechanical and electrical instruments used in conventional oral surgery. Indications for piezosurgery are increasing in oral and maxillofacial surgery, as in other disciplines, such as endodontic surgery. Key features of piezosurgery instruments include their ability to selectively cut bone without damaging adjacent soft tissue, to provide a clear operative field, and to cut without generating heat. Although piezosurgery instruments can be used at most stages of endodontic surgery (osteotomy, root-end resection, and root-end preparation), no published data are available on the effect of piezosurgery on the outcomes of endodontic surgery. To our knowledge, no study has evaluated the effect of piezosurgery on root-end resection, and only 1 has investigated root-end morphology after retrograde cavity preparation using piezosurgery.

**Methods:** We conducted a search of the PubMed and Cochrane databases using appropriate terms and keywords related to the use and applications of piezoelectric surgery in endodontic surgery. A hand search also was conducted of issues published in the preceding 2 years of several journals. Two independent reviewers obtained and analyzed the full texts of the selected articles.

**Results:** A total of 121 articles published between January 2000 and December 2013 were identified. This review summarizes the operating principles of piezoelectric devices and outlines the applications of piezosurgery in endodontic surgery using clinical examples.

**Conclusions:** Piezosurgery is a promising technical modality with applications in several aspects of endodontic surgery, but further studies are necessary to determine the influence of piezosurgery on root-end resection and root-end preparation.

### → Applicazioni della chirurgia piezoelettrica in chirurgia endodontica: un'analisi della letteratura.

**Introduzione:** I dispositivi di piezochirurgia (chirurgia ossea piezoelettrica) sono stati sviluppati per incidere l'osso in maniera

atraumatica mediante vibrazioni a ultrasuoni e per fornire un'alternativa agli strumenti meccanici ed elettrici convenzionali adoperati nella chirurgia orale. Le indicazioni per l'adozione della piezochirurgia sono in aumento nella chirurgia orale e maxillo-facciale, come in altre discipline quali la chirurgia endodontica. Tra le caratteristiche principali degli strumenti di piezochirurgia spicca la capacità di incidere l'osso selettivamente senza danneggiare i tessuti molli adiacenti, al fine di fornire un chiaro campo operativo e senza generare calore. Sebbene gli strumenti di piezochirurgia possono essere utilizzati nella maggioranza delle fasi di chirurgia endodontica (osteotomia, resezione e preparazione dell'estremità radicolare), non sono disponibili dati in letteratura sull'effetto della piezochirurgia sui risultati in chirurgia endodontica. A nostra conoscenza, nessuno studio ha valutato l'effetto della piezochirurgia sulla resezione radicolare e solo uno ha esaminato la morfologia radicolare in seguito a preparazione della cavità retrograda mediante piezochirurgia.

**Metodi:** È stata condotta una ricerca nel database PubMed Cochrane utilizzando termini appropriati e parole chiave correlate all'utilizzo e alle applicazioni di chirurgia piezoelettrica nella chirurgia endodontica. Inoltre, è stata effettuata una ricerca manuale tra i numeri di diverse riviste pubblicate nei due anni precedenti. Due revisori indipendenti hanno ottenuto e analizzato i testi completi degli articoli selezionati.

**Risultati:** Sono stati identificati in totale 121 articoli pubblicati tra gennaio 2000 e dicembre 2013. Questa revisione riassume i principi di funzionamento dei dispositivi piezoelettrici e delinea le applicazioni di piezochirurgia nella chirurgia endodontica mediante esempi clinici.

**Conclusioni:** La piezochirurgia è una modalità tecnica promettente con applicazioni in vari aspetti della chirurgia endodontica, tuttavia sono necessari ulteriori studi per determinare l'influenza della piezochirurgia sulla resezione e la preparazione dell'estremità radicolare.

Del Fabbro M, Tsesis I, Rosano G, Bortolin M, Taschieri S.

## Scanning electron microscopic analysis of the integrity of the root-end surface after root-end management using a piezoelectric device: a cadaveric study.

EN J Endod. 2010 Oct;36(10):1693-7.

•• Scanning electron microscopic analysis of the integrity of the root-end surface after root-end management using a piezoelectric device: a cadaveric study.

**Introduction:** The introduction of piezoelectric instruments in endodontic surgery allowed clinicians to manage the bone tissue with precision reducing the risk of damaging soft tissues. Although such instruments can also be used to prepare root-end cavity, few information is available on the effect of piezosurgery on dentine. This cadaveric study investigated the integrity of root apices after root-end cavity preparation by piezoelectric instruments at different device settings.

**Methods:** Fifty maxillary anterior teeth underwent endodontic treatment and apical resection in situ. Ten teeth were used as control. Retrograde cavities were prepared in 40 teeth (10 per group). In three groups, the piezoelectric device was set at constant vibration mode (CV), and three power levels were used. In another experimental group (n = 10), vibration + pulsation mode (VP) was selected, and low power was used. Each root was duplicated and analyzed by scanning electron microscopy for the presence of cracks and marginal chipping.

**Results:** The number of cracks was significantly higher in the VP group, whereas no significant difference was found among CV groups. No difference between groups was found for crack type. The VP group showed a significantly poorer quality of cavity margin respect to the CV groups.

**Conclusion:** Constant vibration mode is recommended for retrograde preparation with piezosurgery.

•• Analisi al microscopio elettronico a scansione dell'integrità della superficie radicolare in seguito a preparazione dell'apice radicolare mediante dispositivo piezoelettrico: uno studio su cadavere.

**Introduzione:** L'introduzione di strumenti piezoelettrici nella chirurgia endodontica ha consentito agli operatori clinici di gestire con precisione il tessuto osseo, riducendo il rischio di danni ai tessuti molli. Sebbene tali strumenti possano essere utilizzati anche per preparare cavità dell'apice radicolare, sono disponibili poche informazioni riguardo l'effetto della chirurgia piezoelettrica sulla dentina. Questo studio su cadavere ha esaminato l'integrità degli apici radicolari successiva alla preparazione dell'apice radicolare mediante strumenti piezoelettrici con diverse configurazioni.

**Metodi:** Cinquanta elementi dentari anteriori mascellari sono stati sottoposti a trattamento endodontico e resezione apicale in situ. Dieci denti sono stati utilizzati come controllo. Sono state preparate cavità retrograde in 40 denti (10 per gruppo). In tre

gruppi, il dispositivo piezoelettrico è stato impostato in modalità vibrazione costante (VC) usando tre livelli di potenza. In un altro gruppo sperimentale (n = 10), è stata selezionata la modalità vibrazione + pulsazione (VP) a bassa potenza. Ogni radice è stata duplicata e analizzata mediante microscopia elettronica a scansione per la presenza di fratture e scheggiature marginali. **Risultati:** Il numero di fratture è risultato significativamente superiore nel gruppo VP, mentre tra i gruppi CV non è stata riscontrata alcuna differenza significativa. La tipologia di fratture non ha comportato differenze tra i gruppi. Il gruppo VP ha mostrato un significativo peggioramento della qualità del margine di cavità rispetto ai gruppi CV. **Conclusione:** Si raccomanda la modalità a vibrazione costante nella preparazione retrograda con chirurgia piezoelettrica.

## → PERIODONTAL SURGERY

Seshan H, Konuganti K, Zope S.

### PIEZOSURGERY® in periodontology and oral implantology.

**EN** J Indian Soc Periodontol. 2009 Sep;13(3):155-6.

#### → Piezosurgery® in periodontology and oral implantology.

Periodontitis is a chronic inflammatory disease of the tooth-supporting structures. The treatment of this condition is largely based on the removal of local factors and restoration of the bony architecture. Moreover, in the era of modern dentistry, successful implant therapy often requires sound osseous support. Traditionally, osseous surgery has been performed by either manual or motor-driven instruments. However, both these methods have their own advantages and disadvantages. Recently, a novel surgical approach using piezoelectric device has been introduced in the field of periodontology and oral implantology. This article discusses about the wide range of application of this novel technique in periodontology.

#### → Piezosurgery® in parodontologia e implantologia orale.

La parodontite è una malattia infiammatoria cronica delle strutture di supporto dentali. Il trattamento di tale condizione si basa principalmente sulla rimozione dei fattori locali e sul ripristino dell'architettura ossea. Inoltre, nell'epoca dell'odontoiatria moderna, una terapia implantare di successo spesso richiede la presenza di un supporto osseo sano. Tradizionalmente, la chirurgia ossea è stata eseguita sia manualmente sia con strumenti rotanti meccanici. Tuttavia, entrambi questi metodi presentano vantaggi e svantaggi. Recentemente, in campo parodontale ed in implantologia orale è stato introdotto un nuovo approccio chirurgico che si avvale dell'impiego di un dispositivo piezoelettrico. Il presente articolo discute l'ampia gamma di applicazioni di questa nuova tecnica in parodontologia.

Vercellotti T, Pollack AS.

### A New Bone Surgery Device: Sinus Grafting and Periodontal Surgery.

**EN** Compend Contin Educ Dent. 2006; 27(5):319-325

#### → A New Bone Surgery Device: Sinus Grafting and Periodontal Surgery.

The Piezosurgery device is a new instrument developed specifically for osseous surgery that has applications in various dental and medical surgical specialties. Using low-frequency piezoelectric ultrasonic vibration, the Piezosurgery device precisely cuts bone without cutting soft tissue. This article presents 3 cases illustrating the use of the device in sinus grafting and periodontal osseous surgery.

#### → Un nuovo dispositivo per la chirurgia ossea: rialzo del seno e chirurgia parodontale.

Il dispositivo Piezosurgery è un nuovo strumento progettato specificamente per la chirurgia ossea che prevede applicazioni in diverse specialità chirurgiche sia nel campo dentale che in quello medicale. Utilizzando vibrazioni ultrasoniche piezoelettriche a bassa frequenza, il dispositivo Piezosurgery taglia con precisione l'osso senza danneggiare i tessuti molli. Questo articolo presenta 3 casi in cui si mostra l'utilizzo del dispositivo nel rialzo del seno e nella chirurgia ossea parodontale.

Menini I, Zornitta C, Menini G.

## Distraction Osteogenesis for Implant Site Development Using a Novel Orthodontic Device: A Case Report.

EN Int J Periodontics Restorative Dent. 2008; 28(2):189-196

### → Distraction Osteogenesis for Implant Site Development Using a Novel Orthodontic Device: A Case Report.

The case report describes the distraction osteogenesis of a small bone fragment supporting a maxillary central incisor that had become ankylosed and infraoccluded after trauma. After initial orthodontic treatment, surgery was performed, entailing a trapezoidal osteotomy with minimal periosteal elevation through a horizontal incision. The osteotomy was performed using a piezoelectric surgical device (Piezosurgery, Mectron) with the thinnest inserts. On this occasion, a device was applied, anchored to the tooth, and activated by a micrometer screw. On completion of distraction, the fragment was retained for 5 months. The ankylosed tooth was then removed, and an implant was inserted and provided with an immediate provisional prosthesis without occlusal loading. Five months later, a definitive prosthesis with occlusal loading was applied and is still in place 1 year later without any problems.

### → Distrazione osteogenica per lo sviluppo di un sito implantare utilizzando un nuovo dispositivo ortodontico: case report.

Il caso riporta la distrazione osteogenica di un piccolo frammento osseo che sostiene un incisivo superiore centrale anchilosato ed incluso dopo un trauma. Dopo un trattamento ortodontico iniziale, è stata eseguita la chirurgia che ha comportato un'osteotomia trapezoidale con minima elevazione periostale attraverso un'incisione orizzontale. L'osteotomia è stata eseguita utilizzando un dispositivo chirurgico piezoelettrico (Piezosurgery, Mectron) con gli inserti più sottili. In questa occasione è stato applicato un dispositivo, ancorato al dente, e attivato da una vite micrometrica. Al completamento della distrazione, il frammento è stato mantenuto per 5 mesi. Il dente anchilosato è stato poi rimosso ed è stato posizionato un impianto con protesi provvisoria immediata senza carico occlusale. Cinque mesi dopo, è stata applicata una protesi definitiva con carico occlusale che si trova ancora al suo posto dopo un anno senza aver causato alcun problema.

Lee HJ, Ahn MR, Sohn DS.

## Piezoelectric distraction osteogenesis in the atrophic maxillary anterior area: a case report.

EN Implant Dent. 2007 Sep;16(3):227-34.

### → Piezoelectric distraction osteogenesis in the atrophic maxillary anterior area: a case report.

The reconstruction of a maxillary anterior dento-alveolar defect in patients with trauma has been a challenge for surgeons. Extensive loss of bone and teeth in the anterior maxilla presents a complex problem for reconstruction. This is owing to the difficulty in achieving complete closure using over-lying soft tissue. Tension-free sutures cannot be used after a large bone graft because the overlying soft tissue on severe bone defects of the anterior maxilla is often deficient and is attached to the underlying atrophic bone by scarring. Distraction osteogenesis provides a method to regain both hard tissue and soft tissue without any grafting. We describe a patient who had severe maxillary anterior bony defects that were restored by means of piezoelectric distraction osteogenesis, followed by dental implant placement. Clinical, radiological, and histological results showed that the reconstruction was successful.

### → Distrazione osteogenica piezoelettrica nel settore frontale del mascellare atrofico: case report.

La ricostruzione di difetti dento-alveolari nel mascellare anteriore nei pazienti traumatizzati ha sempre rappresentato una sfida per i chirurghi. L'estesa perdita ossea e dentale nel mascellare anteriore costituisce un problema ricostruttivo complesso. Ciò è dovuto alla difficoltà di ottenere la chiusura completa del tessuto molle sovrastante. Dopo un innesto osseo di grosse dimensioni le suture senza tensione non possono essere impiegate, poiché il tessuto molle sovrastante gravi difetti ossei nel mascellare anteriore è spesso ridotto ed è congiunto all'osso atrofico sottostante da tessuto cicatriziale. La distrazione osteogenica fornisce un metodo per riguadagnare sia tessuto mineralizzato che tessuto molle senza alcun innesto. Si descrive il caso di un paziente con gravi difetti ossei del mascellare anteriore, che sono stati trattati con distrazione osteogenica piezoelettrica seguita dall'inserimento di impianti dentali. I risultati clinici, radiologici ed istologici hanno dimostrato il successo della ricostruzione.

González-García A, Diniz-Freitas M, Somoza-Martín M, García-García A.

## Piezoelectric Bone Surgery Applied in Alveolar Distraction Osteogenesis: A Technical Note.

EN Int J Oral Maxillofac Implants. 2007; 22(6):1012-1016

### → Piezoelectric Bone Surgery Applied in Alveolar Distraction Osteogenesis: A Technical Note.

Piezoelectric bone surgery is based on ultrasonic vibration of a device functioning as an osteotome. This device allows precise cuts to be made in bone structures without provoking lesions of adjacent soft tissues and at the same time offering excellent visibility within the surgical field. The use of this technique in alveolar distraction osteogenesis is described. Piezoelectric surgery appears to make the cutting of the transport segment easier and safer.

### → Chirurgia ossea piezoelettrica applicata nella distrazione osteogenica alveolare: una nota tecnica.

La chirurgia ossea piezoelettrica si basa sulle vibrazioni ultrasoniche di un dispositivo che funziona come un osteotomo. Questo dispositivo permette un taglio preciso nelle strutture ossee senza provocare lesioni nei tessuti molli adiacenti e, allo stesso tempo, offre un'eccellente visibilità all'interno del campo chirurgico. Viene descritto l'utilizzo di questa tecnica nella distrazione osteogenica alveolare. Sembra che la chirurgia piezoelettrica permetta un'azione di taglio del segmento di trasporto più facile e sicura.

## → MAXILLO-FACIAL SURGERY

Pappalardo S, Guarnieri R.

## Randomized clinical study comparing piezosurgery and conventional rotatory surgery in mandibular cyst enucleation.

EN J Craniomaxillofac Surg. 2014 Jul;42(5):e80-5.

### → Randomized clinical study comparing piezosurgery and conventional rotatory surgery in mandibular cyst enucleation.

**Purpose:** The aim of the present study is to compare piezoelectric surgery to the conventional rotatory surgery in mandibular cyst enucleation, and to determine the 2 method's suitability and the postoperative outcomes.

**Material and Methods:** Eighty patients were included in the study. 35 male and 45 female, which showed cystic mandibular lesions, compared with the inferior alveolar nerve or the mental nerve. The patients were randomly divided into two groups. In the test group, cystectomy was performed using conventional rotatory instrumentation (rotatorygroup), and in the other one piezoelectric surgery (piezo-group). The swelling was documented 24/48/72 h and 1 week post-surgery and the patients recorded their subjective postoperative pain daily for 7 days using a Visual Analog Scale (VAS).

**Results:** Patients treated with piezoelectric technique have presented a lower VAS, minor swelling and less recovery time compared to the rotatory-group. No lesions of the mandible nerve were detected with piezosurgery whereas surgery with rotary instruments resulted in 8% hypesthesia at least up to one week.

**Conclusion:** The results of this study suggest that piezosurgery may be considered effective in cyst enucleation compared to traditional procedures with burs, since it grants the patients significantly less post-surgical pain and swelling.

### → Studio clinico casuale di confronto tra piezochirurgia e chirurgia rotante convenzionale nell'enucleazione di cisti mandibolari.

**Oggetto:** L'obiettivo del presente studio è confrontare la chirurgia piezoelettrica con quella rotativa convenzionale nell'enucleazione di cisti mandibolari e determinare l'idoneità dei 2 metodi e i risultati post-operatori.

**Materiali e Metodi:** Nello studio sono stati inclusi ottanta pazienti, 35 maschi e 45 femmine, che non hanno mostrato lesioni mandibolari cistiche, rispetto al nervo alveolare inferiore o al nervo mentale. I pazienti sono stati divisi casualmente in due gruppi. Nel gruppo di test, è stata eseguita la cistectomia utilizzando strumenti rotativi convenzionali (gruppo rotante) e nell'altro gruppo è stata impiegata chirurgia piezoelettrica (gruppo piezo). Il gonfiore è stato documentato 24/48/72 ore e 1 settimana post-intervento chirurgico e i pazienti hanno registrato il loro dolore post-operatorio soggettivo per 7 giorni



mediante una scala analogica visiva (VAS).

**Risultati:** I pazienti trattati con la tecnica piezoelettrica hanno presentato un minore punteggio VAS, minore gonfiore e un tempo di recupero più breve rispetto al gruppo rotante. Nessuna lesione del nervo della mandibola è stata riportata con la piezochirurgia, mentre la chirurgia con strumenti rotanti ha portato all'8% di iperestesia almeno fino a una settimana.

**Conclusioni:** I risultati di questo studio suggeriscono che la piezochirurgia può essere considerata efficace per l'enucleazione di cisti rispetto alle procedure tradizionali con frese, dato che concede ai pazienti significativamente meno dolore post-operatorio e gonfiore.

**D'Amato S, Sgaramella N, Vanore L, Piombino P, Orabona GD, Santagata M.**

## Piezoelectric bone surgery in the treatment of an osteoma associated with an impacted inferior third molar: a case report.

**EN** Clin Cases Miner Bone Metab. 2014 Jan;11(1):73-6.

... Piezoelectric bone surgery in the treatment of an osteoma associated with an impacted inferior third molar: a case report.

Operative removal of impacted mandibular third molars is a common and not riskless surgical procedure. We present an emblematic case of an osteoma closely associated with an impacted third left mandibular molar treated by Mectron Piezosurgery medical ultrasonic device.

... Chirurgia ossea piezoelettrica nel trattamento di un osteoma associato a un terzo molare inferiore incluso: un caso.

La rimozione operativa dei terzi molari mandibolari inclusi è una procedura chirurgica comune e non priva di rischi. Viene presentato un caso emblematico di un osteoma strettamente associato a un terzo molare mandibolare sinistro incluso trattato con dispositivo medico a ultrasuoni Piezosurgery Mectron.

**Rodriguez JG, Eldibany RM.**

## Vertical splitting of the mandibular body as an alternative to inferior alveolar nerve lateralization.

**EN** Int J Oral Maxillofac Surg. 2013 Sep;42(9):1060-6.

... Vertical splitting of the mandibular body as an alternative to inferior alveolar nerve lateralization.

The aim of this study was to present and evaluate a modified technique to inferior alveolar nerve lateralization (IANL) that allows the placement of longer implants in the posterior mandibular region. One hundred and forty-three consecutive patients were enrolled in this study; these patients had between 1.8 and 8mm residual crestal height above the mandibular canal. Vertical splitting of the mandibular body was performed using piezoelectric surgery followed by bone expansion and insertion of special conical implants of 10 and/or 12mm in length. Two hundred and sixty-nine osteotomies were performed and 636 implants were inserted, with a survival rate of 99% at the end of 12 months. Immediately postoperative there was an alteration of sensation in the lip/chin area in 8.5% of cases; 4.1% regained full sensation within 10-14 days, 2.6% after 8 weeks, and 0.7% had persistent paresthesia that did not affect their daily activities. Progressively increasing pain and numbness was present in 1.1%; the implants were removed 6 months postoperatively. This is a relatively simple procedure that has no limitations in clinical situations with minimal bone height. It allows for greater implant stability, and the risk of neurological disturbance is minimal.

... Espansione verticale del corpo mandibolare proposto come alternativa alla lateralizzazione del nervo alveolare inferiore.

L'obiettivo di questo studio è stato quello di presentare e valutare una tecnica modificata nella lateralizzazione del nervo alveolare inferiore (LNAI) che consente il posizionamento di impianti più lunghi nella regione mandibolare posteriore. Centoquarantatre pazienti consecutivi sono stati reclutati in questo studio; questi pazienti hanno presentato un'altezza crestale residua sopra il canale mandibolare compresa tra 1,8 mm e 8 mm. La suddivisione verticale del corpo mandibolare è stata eseguita utilizzando la chirurgia piezoelettrica seguita da espansione ossea e inserimento di speciali impianti conici di 10 e/o 12 mm di lunghezza. Sono state eseguite duecentosessantanove osteotomie e inseriti 636 impianti, con un tasso di

sopravvivenza del 99% alla fine dei 12 mesi. Nell'immediato post-operatorio è risultata un'alterazione della sensibilità nell'area labbro/mento nell'8,5% dei casi; il 4,1% dei pazienti ha riacquisito la piena sensibilità entro 10 - 14 giorni, il 2,6% dopo 8 settimane e lo 0,7% ha riportato parestesia persistente che non ha influenzato le loro attività quotidiane. Dolore progressivamente crescente e torpore è stato presente nell'1,1%; gli impianti sono stati rimossi 6 mesi post-chirurgia. Si tratta di una procedura relativamente semplice che non presenta limitazioni in situazioni cliniche con altezza ossea minima. Permette una maggiore stabilità di impianto e il rischio di disturbi neurologici è minimo.

**Bertossi D, Lucchese A, Albanese M, Turra M, Faccioni F, Nocini P, Rodriguez Y Baena R.**

## Piezosurgery versus conventional osteotomy in orthognathic surgery: a paradigm shift in treatment.

**EN** J Craniofac Surg. 2013 Sep;24(5):1763-6.

### ... Piezosurgery versus conventional osteotomy in orthognathic surgery: a paradigm shift in treatment.

The aim of the study was to compare in a randomized controlled clinical trial the use of the piezoelectric osteotomy as an alternative to the conventional approach in terms of surgery time, intraoperative blood loss, cut quality, nerve injury, and costs. One hundred ten patients who had orthognathic surgery procedures with bimaxillary osteotomy were divided into 2 groups: group A was treated with a piezosurgery device, and group B, with a reciprocating saw and bur. The piezosurgical bone osteotomy permitted individualized cut designs. The surgical time in group A was reduced, with a mean for the mandibular osteotomy (1 side) between 3 minutes 31 seconds and 5 minutes 2 seconds, whereas in group B, the surgical time was between 7 minutes 23 seconds and 10 minutes 22 seconds. The surgical time in group A for the Le Fort I osteotomy was between 5 minutes 17 seconds and 7 minutes 55 seconds in group A and between 8 minutes 38 seconds and 15 minutes 11 seconds in group B. All patients in group A had a low blood loss (<300 mL) versus patients of group B who had a medium to high blood loss (medium loss: 400 mL, high loss: >500 mL). Inferior alveolar nerve sensation was retained in 98.2% of group A versus 92.7% in group B at 6 months postoperative testing. Piezoelectric osteotomy reduced surgical time, blood loss, and inferior alveolar nerve injury in bimaxillary osteotomy. Absence of macrovibrations makes the instrument more manageable and easy to use and allows greater intraoperative control with higher safety in cutting in difficult anatomical regions.

### ... Confronto tra piezochirurgia e osteotomia convenzionale nella chirurgia ortognatica: un cambiamento di paradigma nel trattamento.

Lo scopo dello studio è stato confrontare, in una sperimentazione clinica casuale e controllata, l'uso dell'osteotomia piezoelettrica in alternativa all'approccio convenzionale in termini di tempo chirurgico, perdita di sangue intraoperatoria, qualità dell'incisione, lesioni nervose e costi. Centodieci pazienti che hanno subito interventi chirurgici ortognatici con osteotomia bi-maxillare sono stati divisi in 2 gruppi: il gruppo A è stato trattato con un dispositivo piezochirurgico, mentre il gruppo B con una sega a movimento alternato e fresa. L'osteotomia ossea piezochirurgica ha consentito progetti di incisione individualizzati. Il tempo chirurgico nel gruppo A è stato ridotto, con una media per l'osteotomia mandibolare (1 lato) tra 3 minuti e 31 secondi e 5 minuti e 2 secondi, mentre nel gruppo B il tempo chirurgico è risultato compreso tra 7 minuti e 23 secondi e 10 minuti e 22 secondi. Il tempo chirurgico del gruppo A per l'osteotomia Le Fort I è risultato compreso tra 5 minuti e 17 secondi e 7 minuti e 55 secondi per il gruppo A e tra 8 minuti e 38 secondi e 15 minuti e 11 secondi per il gruppo B. Tutti i pazienti del gruppo A hanno presentato una bassa perdita di sangue (< 300 mL) rispetto ai pazienti del gruppo B che hanno avuto una perdita di sangue da media a elevata (perdita media: 400 mL, perdita elevata: > 500 mL). La sensibilità del nervo alveolare inferiore è stata mantenuta nel 98,2% del gruppo A e nel 92,7% del gruppo B nel test post-operatorio a 6 mesi. L'osteotomia piezoelettrica ha ridotto tempo chirurgico, perdita di sangue e lesione del nervo alveolare inferiore nell'osteotomia bimaxillare. L'assenza di macrovibrazioni rende lo strumento più maneggevole e facile da usare e consente un maggior controllo intra-operatorio con maggiore sicurezza nell'incidere all'interno di difficili regioni anatomiche.

Rana M, Gellrich NC, Rana M, Piffkó J, Kater W.

## Evaluation of surgically assisted rapid maxillary expansion with piezosurgery versus oscillating saw and chisel osteotomy - a randomized prospective trial.

EN Trials. 2013 Feb 17;14:49.

### • Evaluation of surgically assisted rapid maxillary expansion with piezosurgery versus oscillating saw and chisel osteotomy - a randomized prospective trial.

**Background:** Ultrasonic bone-cutting surgery has been introduced as a feasible alternative to the conventional sharp instruments used in craniomaxillofacial surgery because of its precision and safety. The piezosurgery medical device allows the efficient cutting of mineralized tissues with minimal trauma to soft tissues. Piezoelectric osteotome has found its role in surgically assisted rapid maxillary expansion (SARME), a procedure well established to correct transverse maxillary discrepancies. The advantages include minimal risk to critical anatomic structures. The purpose of this clinical comparative study (CIS 2007-237-M) was to present the advantages of the piezoelectric cut as a minimally invasive device in surgically assisted, rapid maxillary expansion by protecting the maxillary sinus mucosal lining.

**Methods:** Thirty patients (18 females and 12 males) at the age of 18 to 54 underwent a surgically assisted palatal expansion of the maxilla with a combined orthodontic and surgical approach. The patients were randomly divided into two separate treatment groups. While Group 1 received conventional surgery using an oscillating saw, Group 2 was treated with piezosurgery. The following parameters were examined: blood pressure, blood values, required medication, bleeding level in the maxillary sinus, duration of inpatient stay, duration of surgery and height of body temperature.

**Results:** The results displayed no statistically significant differences between the two groups regarding laboratory blood values and inpatient stay. The duration of surgery revealed a significant discrepancy. Deploying piezosurgery took the surgeon an average of 10 minutes longer than working with a conventional-saw technique. However, the observation of the bleeding level in the paranasal sinus presented a major and statistically significant advantage of piezosurgery: on average the bleeding level was one category above the one of the remaining patients.

**Conclusion:** This method of piezoelectric surgery with all its advantages is going to replace many conventional operating procedures in oral and maxillofacial surgery.

### • Valutazione di una espansione mascellare rapida chirurgicamente assistita con piezochirurgia rispetto a osteotomia con scalpello e sega oscillante: una sperimentazione casuale prospettica.

**Background:** La chirurgia di un'osteotomia a ultrasuoni, per la sua precisione e sicurezza, è stata introdotta come una valida alternativa ai tradizionali strumenti affilati nella chirurgia cranio-maxillo-facciale. Il dispositivo medicale piezochirurgico consente un'incisione efficiente dei tessuti mineralizzati con minimo trauma ai tessuti molli. L'osteotomo piezoelettrico ha trovato il suo ruolo nell'espansione mascellare rapida chirurgicamente assistita (SARME), una procedura consolidata per correggere le discrepanze mascellari trasversali. I vantaggi includono il rischio minimo per critiche strutture anatomiche. L'oggetto di questo studio clinico comparativo (CIS 2007-237-M) è stato quello di presentare i vantaggi dell'incisione piezoelettrica come un dispositivo minimamente invasivo nell'espansione mascellare rapida chirurgicamente assistita, mediante la protezione del rivestimento mucoso del seno mascellare.

**Metodi:** Trenta pazienti (18 femmine e 12 maschi) dai 18 ai 54 anni di età hanno subito un'espansione palatale chirurgicamente assistita della mascella con un approccio combinato ortodontico e chirurgico. I pazienti sono stati divisi casualmente in due gruppi separati di trattamento. Il gruppo 1 è stato sottoposto a una chirurgia convenzionale con una sega oscillante, mentre il gruppo 2 è stato trattato con piezochirurgia. Sono stati esaminati i seguenti parametri: pressione del sangue, valori del sangue, farmaci richiesti, livello di sanguinamento nel seno mascellare, durata del ricovero, durata della chirurgia e livello della temperatura corporea.

**Risultati:** I risultati non hanno mostrato differenze statisticamente significative tra i due gruppi di laboratorio riguardo ai valori del sangue e ai tempi di ricovero. La durata dell'intervento chirurgico ha rivelato una notevole discrepanza. L'impiego della piezochirurgia ha richiesto al chirurgo una media di 10 ulteriori minuti rispetto al lavoro con una tecnica di sega convenzionale. Tuttavia, l'osservazione del livello di sanguinamento nei seni paranasali ha fatto registrare un maggiore e statisticamente significativo vantaggio della piezochirurgia: in media il livello di sanguinamento è risultato una categoria superiore a quella del resto dei pazienti.

**Conclusioni:** Il metodo di chirurgia piezoelettrica con tutti i suoi vantaggi è in grado di sostituire le procedure operative convenzionali nella chirurgia orale e maxillo-facciale.

Sammartino G, Riccitiello F, Trosino O, Marenzi G, Cioffi A, Mortellaro C.

## Uso del dispositivo piezochirurgico nella gestione delle complicazioni di chirurgia orale: relazione su caso clinico ed esperienza clinica.

IT Minerva Stomatol. 2012 May;61(5):225-31.

### Use of piezosurgery device in management of oral surgery complications: clinical case and clinical experience report.

The root displacement into the maxillary sinus could be a complication of oral surgery in the upper jaw. In these cases, the root removal is needed in order to avoid the occurrence of sinus pathologies. Piezosurgery techniques could assure a safer management of such complications, because of the clear surgical visibility and the selective ability of cut. The aim of this article is to present a case of oral surgery complication (root displacement in the right maxillary sinus), in which piezosurgery technique helped for a correct and safe clinical management, allowing to reduce the soft tissue damage.

### Uso del dispositivo piezochirurgico nella gestione delle complicazioni di chirurgia orale: relazione su caso clinico ed esperienza clinica.

L'accidentale dislocazione di una radice nel seno mascellare può rappresentare una complicazione della chirurgia orale nella mascella superiore. In tali casi, è necessario rimuovere la radice per evitare l'insorgenza di patologie sinusali. Le tecniche piezochirurgiche possono assicurare una gestione più sicura di tali complicanze, grazie a una chiara visibilità chirurgica e a una capacità selettiva di taglio. Lo scopo di questo articolo è presentare un caso di complicanze di chirurgia orale, in cui la tecnica di piezochirurgia ha contribuito a una corretta e sicura gestione clinica, permettendo di ridurre il danno ai tessuti molli.

Wagner ME, Rana M, Traenkenschuh W, Kokemueller H, Eckardt AM, Gellrich NC.

## Piezoelectric-assisted removal of a benign fibrous histiocytoma of the mandible: an innovative technique for prevention of dentoalveolar nerve injury.

EN Head Face Med. 2011 Oct 31;7:20.

### Piezoelectric-assisted removal of a benign fibrous histiocytoma of the mandible: an innovative technique for prevention of dentoalveolar nerve injury.

In this article, we present our experience with a piezoelectric-assisted surgical device by resection of a benign fibrous histiocytoma of the mandible. A 41 year-old male was admitted to our hospital because of slowly progressive right buccal swelling. After further radiographic diagnosis surgical removal of the yellowish-white mass was performed. Histologic analysis showed proliferating histiocytic cells with foamy, granular cytoplasm and no signs of malignancy. The tumor was positive for CD68 and vimentin in immunohistochemical staining. Therefore the tumor was diagnosed as primary benign fibrous histiocytoma. This work provides a new treatment device for benign mandibular tumour disease. By using a novel piezoelectric-assisted cutting device, protection of the dentoalveolar nerve could be achieved.

### Rimozione assistita mediante chirurgia piezoelettrica di un istiocitoma fibroso benigno della mandibola: una tecnica innovativa per la prevenzione di lesioni nervose dento-alveolari.

In questo articolo, viene presentata la nostra esperienza con un dispositivo chirurgico piezo-assistito nella resezione di un istiocitoma fibroso benigno della mandibola. Un paziente maschio di 41 anni è stato ricoverato nel nostro ospedale a causa di un gonfiore buccale destro in progressione lenta. Dopo un'ulteriore diagnosi radiografica, è stata eseguita l'asportazione chirurgica della massa di colore bianco giallastro. Le analisi istologiche hanno mostrato cellule istiocitiche proliferanti con citoplasma granulare schiumoso e nessun segno di neoplasie. Il tumore è risultato positivo nella marcatura immunoistochimica con CD68 e vimentina. Pertanto, il tumore è stato diagnosticato come istiocitoma fibroso benigno primario. Il presente lavoro fornisce un nuovo dispositivo per il trattamento di patologie tumorali mandibolari benigne. La protezione del nervo dento-alveolare poteva essere ottenuta utilizzando un nuovo dispositivo di incisione assistito piezoeletticamente.

Robiony M, Polini F.

## Piezosurgery: a safe method to perform osteotomies in young children affected by hemifacial microsomia.

EN J Craniofac Surg. 2010 Nov;21(6):1813-5.

### • Piezosurgery: a safe method to perform osteotomies in young children affected by hemifacial microsomia.

Piezosurgery is a new innovating technique used to perform safe and effective osteotomies using piezoelectric ultrasonic vibrations. It was conceived by Tomaso Vercellotti, MD, DDS, and it was first reported for preprosthetic surgery, as alveolar crest expansion, sinus grafting, and, more recently, alveolar distraction. The purpose of this report was to introduce and justify the use of Piezosurgery to perform osteotomies during mandibular distraction in cases of hemifacial microsomia.

### • Piezochirurgia: un metodo sicuro per eseguire osteotomie in bambini affetti da microsomia emifacciale.

La piezochirurgia è una nuova tecnica innovativa utilizzata per eseguire osteotomie sicure ed efficaci mediante vibrazioni a ultrasuoni piezoelettriche. È stata concepita da Tomaso Vercellotti, MD, DDS ed è stata riferita per la prima volta per chirurgia pre-prostetica, espansione di cresta alveolare, innesto sinusale e, più recentemente, distrazione alveolare. Lo scopo di questa relazione è stato introdurre e giustificare l'impiego della piezochirurgia per eseguire osteotomie durante distrazione mandibolare nei casi di microsomia emifacciale.

Beziat JL, Faghahati S, Ferreira S, Babic B, Gleizal A.

## Blocage maxillomandibulaire: technique et intérêt dans le clivage sagittal piézoélectrique.

FR Rev Stomatol Chir Maxillofac. 2009 Nov;110(5):273-7. Epub 2009 Oct 20.

### • Blocage maxillomandibulaire : technique et intérêt dans le clivage sagittal piézoélectrique

**Introduction:** Le but de ce travail était de préciser la technique et l'intérêt du clivage sagittal par découpe ultrasonique en maintenant un blocage maxillomandibulaire durant sa réalisation.

**Matériel et méthode:** Nous avons analysé 25 ostéotomies bimaxillaires soit 50 clivages sagittaux réalisés par cette technique. Elle a comporté, d'une part, le maintien durant tout le clivage d'un blocage maxillomandibulaire et d'autre part la réalisation d'un clivage en cinq étapes. Nous avons noté pour chaque cas le type de la dysmorphose, la surface du clivage obtenu et le temps de sa réalisation à côté des éléments d'information classiques type sexe, âge, etc. Ces données ont été comparées aux résultats d'une série antérieure de patients également opérés avec la PIEZOSURGERY® mais sans bloquer le patient durant le clivage.

**Résultats:** Le maintien du blocage maxillomandibulaire durant le clivage ultrasonique diminue d'un tiers la durée du clivage, permet d'obtenir neuf fois sur dix un clivage complet, bord basilaire inclus n'a pas d'effet négatif en particulier sur le matériel orthodontique.

**Discussion:** L'utilisation de la PIEZOSURGERY® est un progrès considérable en chirurgie orthognathique de par sa précision et son respect des parties molles. Elle impose en revanche le plus souvent de modifier la technique classique prévue pour la découpe mécanique. Le recours à un blocage maxillomandibulaire pendant le clivage ultrasonique est une modification technique simple et remarquablement efficace.

### • Intermaxillary fixation: technique and benefit for piezosurgical sagittal split osteotomy

**Introduction:** The aim of this study was to assess piezosurgical sagittal split osteotomy with peroperative inter maxillary fixation.

**Material and method:** We studied 25 bimaxillary osteotomies, 50 sagittal split osteotomies performed with this technique. It included both maxillomandibular fixation during all the split osteotomy and performing split osteotomy in five steps. For each case, we noted the type of dysmorphia, the size of split osteotomy and the time required for surgery, along with common data such as sex, age, etc. The data was compared to results of a previous series of patients also operated with PIEZOSURGERY® but without peroperative maxillomandibular fixation.

**Results:** Using peroperative maxillomandibular fixation during piezosurgical bilateral sagittal osteotomy decreases the

length of surgery by 33%, allows 9 times out of 10 for complete splitting, including the basilar edge, has no adverse effect especially on orthodontic material.

**Discussion:** PIEZOSURGERY® is a great progress for orthognatic surgery because of its precision and ability to preserve soft tissues. But it requires modification of the usual technique for mechanical section. Using peroperative inter maxillary fixation during ultrasonic splitting is a remarkably effective and easy technical modification.

...⇒ **Fissazione intermascellare: tecnica e benefici dell'osteotomia piezoelettrica con separazione sagittale**

**Introduzione:** Lo scopo dello studio è stato di valutare l'osteotomia piezoelettrica con separazione sagittale mantenendo una fissazione intermascellare durante l'operazione.

**Materiali e metodi:** Abbiamo studiato 25 osteotomie bimascellari, 50 osteotomie con separazione sagittale eseguite con questa tecnica. Lo studio ha incluso sia la fissazione intermascellare durante l'osteotomia sia l'esecuzione di osteotomie in cinque fasi. Per ogni caso è stato annotato il tipo di dismorfismo, la dimensione dell'osteotomia ottenuta e il tempo necessario per l'intervento chirurgico, nonché dati comuni quali sesso, età, etc. I dati sono stati messi a confronto con i risultati di una serie precedente di pazienti anch'essi operati con PIEZOSURGERY® ma senza fissazione maxillo-mandibolare.

**Risultati:** L'impiego della fissazione maxillo-mandibolare durante l'osteotomia sagittale bilaterale riduce la durata dell'intervento del 33%, 9 volte su dieci consente di eseguire un taglio completo, incluso il bordo basilare della mandibola, e non ha alcun effetto avverso, soprattutto sul materiale ortodontico.

**Discussione:** Per la sua precisione e la capacità di preservare i tessuti molli, la chirurgia con PIEZOSURGERY® rappresenta un grosso passo avanti per la chirurgia ortognatica. Essa richiede però una modifica della tecnica tradizionale per il sezionamento meccanico. L'impiego della fissazione intermascellare durante la separazione ultrasonica è una modifica tecnica semplice ed estremamente efficace.

**Bader G, Morais D.**

## Apport de la piézochirurgie pour l'avancée des géniotubercules dans le syndrome d'apnées obstructives du sommeil.

FR Rev Stomatol Chir Maxillofac. 2008 Dec;109(6):375-8.

...⇒ **Apport de la piézochirurgie pour l'avancée des géniotubercules dans le syndrome d'apnées obstructives du sommeil**

La langue participe à l'obstruction des voies aériennes supérieures, lors du syndrome d'apnées obstructives du sommeil (SAOS). Les génioglosses sont les muscles les plus antérieurs de la langue et sont fixés au niveau des apophyses géni sur la face interne de la symphyse mandibulaire. L'avancée des géniotubercules permet d'élargir l'espace retro-basilingual et d'améliorer le SAOS. La piézochirurgie limite les risques de lésions des apex dentaires. Le parfait contrôle de la profondeur de coupe et la très faible incidence des inserts sur les tissus mous limitent considérablement les risques de lésions du plancher buccal.

...⇒ **PIEZOSURGERY® for genioglossal advancement in treatment of obstructive sleep apnea syndrome.**

The tongue is a frequent cause of upper airway obstruction in obstructive sleep apnea syndrome. The genioglossi muscles are the front-most muscles of the tongue, attached to the geniotubercle on the inner cortical of the mandibular symphysis. The collapsibility of the tongue can be managed with genioglossus advancement and the obstructive sleep apnea syndrome decreased. Piezo surgery can decrease the risk of apical dental lesion. The perfect depth control during osteotomy and absence of soft tissue lesion considerably limit the risks of oral floor lesion.

...⇒ **Chirurgia piezoelettrica per l'avanzamento del genioglossa nel trattamento della sindrome da apnea ostruttiva notturna.**

La lingua è frequentemente causa di ostruzione delle vie aeree superiori nella sindrome da apnea ostruttiva notturna. I muscoli genioglossi sono i muscoli della parte frontale della lingua, inseriti alla apofisi geni sulla faccia interna della sinfisi mandibolare. L'avanzamento del tubercolo genio permette di aumentare lo spazio retro-base-linguale e migliorare la sindrome da apnea ostruttiva notturna. La chirurgia piezoelettrica può ridurre il rischio di lesione dentale apicale. Il perfetto controllo della profondità di taglio e la scarsissima incidenza degli inserti sui tessuti molli limitano considerevolmente il rischio di lesione del pavimento orale.

Landes CA, Stübinger S, Ballon A, Sader R.

## Piezoosteotomy in orthognathic surgery versus conventional saw and chisel osteotomy.

EN Oral Maxillofac Surg. 2008 Sep;12(3):139-47.

### Piezoosteotomy in orthognathic surgery versus conventional saw and chisel osteotomy.

**Introduction:** Piezoosteotomy was assessed as alternative osteotomy method in orthognathic surgery regarding handling, time requirement, nerve and vessel impairment.

**Materials and Methods:** In this comparative clinical experience, 90 patient's orthognathic surgery procedures were performed in typical distribution prospectively by piezoosteotomy: 34 (38%) mono-segment, 47 (52%) segmented LeFort I osteotomies, 94 (52%) sagittal split osteotomies, 11 (12%) symphyseal, and 4 (2%) mandibular body osteotomies. As controls served 90 retrospective patients with conventional saw and chisel osteotomy: 58 (64%) monosegment, 27 (30%) segmented LeFort I osteotomies, 130 (72%) sagittal split, and 4 (4%) symphyseal osteotomies.

**Results and discussion:** Piezoosteotomies were individually designed to interdigitate the jaw segments after repositioning. The pterygomaxillary suture weakened angulated tools; auxiliary chisels were required in 100% of cases for the nasal septum and lateral nasal walls, in 33% for pterygoid processes. The dorsal maxilla as the pterygoid process were easily reduced; 15% mandibular osteotomies required sawing, while the lingual dorsal osteotomy was performed by manual feedback due to limited visibility. Bloodloss decreased from average 537 +/- 208 ml vs. 772 +/- 338 ml ( $p = 0.0001$ ). Operation time remained unchanged: 223 +/- 70 min vs. 238 +/- 60 min ( $p = 0.2$ ) for a conventional bimaxillary procedure. Clinical courses and reossification were unobtrusive. Alveolar inferior nerve sensitivity was retained in 98% of the piezoosteotomy collective versus 84% of controls ( $p = 0.0001$ ) at 3 months postoperative testing.

**Conclusion:** Piezoelectric osteotomy did not prolong the operation and reduced blood loss as alveolar nerve impairment. A few patients required additional sawing or chisel. Piezoelectric screw insertion as complex osteotomies may be initiated to simplify the procedure and increase segment interdigitation after repositioning as to minimize the osteofixation time and dimensions.

### Osteotomia piezoelettrica in chirurgia ortognatica rispetto all'osteotomia convenzionale con sega e scalpello.

**Introduzione:** L'osteotomia piezoelettrica è stata valutata come metodo chirurgico osteotomico alternativo in chirurgia ortognatica rispetto alla maneggevolezza, ai tempi necessari e alle lesioni nervose e vascolari.

**Materiali e metodi:** In questo studio clinico comparativo sono state eseguite 90 procedure chirurgiche ortognatiche su pazienti mediante osteotomia piezoelettrica, con distribuzione tipica: 34 (38%) osteotomie monosegmentali, 47 (52%) osteotomie segmentali Le Fort I; 94 (52%) osteotomie con separazione sagittale, 11 (12%) osteotomie della sinfisi e 4 (2%) osteotomie del corpo mandibolare. I controlli erano rappresentati da 90 pazienti retrospettivi sottoposti ad osteotomie con scalpello e sega convenzionale: 58 (64%) monosegmentali, 27 (30%) osteotomie segmentali Le Fort I osteotomies, 130 (72%) con separazione sagittale e 4 (4%) osteotomie della sinfisi.

**Risultati e discussione:** Le osteotomie piezoelettriche sono state progettate individualmente per interdigitare i segmenti mandibolari dopo il riposizionamento. La sutura pterigomascellare è stata indebolita da strumenti angolati; in 100% dei casi è stato necessario l'impiego di scalpelli ausiliari per il setto nasale e le pareti nasali laterali, e nel 33% per i processi pterigoidei. Il mascellare dorsale e il processo pterigoideo sono stati ridotti facilmente; il 15% delle osteotomie mandibolari ha richiesto l'impiego della sega, mentre l'osteotomia dorsale linguale è stata eseguita con una retroazione manuale a causa della limitata visibilità. La perdita ematica si è ridotta da una media di 537 +/- 208 ml a 772 +/- 338 ml ( $p = 0,0001$ ). I tempi operativi non hanno subito variazioni: 223 +/- 70 min rispetto a 238 +/- 60 min ( $p = 0,2$ ) per una procedura bi-mascellare convenzionale. I decorsi clinici e la riossificazione sono stati normali. La sensibilità del nervo alveolare inferiore è stata mantenuta globalmente nel 98% dei pazienti sottoposti a osteotomia piezoelettrica, rispetto all'84% dei controlli ( $p = 0,0001$ ) alla valutazione postoperatoria a 3 mesi.

**Conclusioni:** L'osteotomia piezoelettrica non ha prolungato la durata dell'intervento e ha ridotto la perdita ematica e le lesioni nervose. Per pochi pazienti è stato necessario l'uso di seghe o scalpelli addizionali. Potrebbero essere introdotte le inserzioni piezoelettriche delle viti e le osteotomie complesse per semplificare la procedura, l'aumento dell'interdigitazione dopo il riposizionamento e per ridurre al minimo i tempi e la dimensione della ossificazione.

Landes CA, Stübinger S, Rieger J, Williger B, Ha TK, Sader R.

## Critical evaluation of piezoelectric osteotomy in orthognathic surgery: operative technique, blood loss, time requirement, nerve and vessel integrity.

EN J Oral Maxillofac Surg. 2008 Apr;66(4):657-74.

### Critical evaluation of piezoelectric osteotomy in orthognathic surgery: operative technique, blood loss, time requirement, nerve and vessel integrity.

**Purpose:** Piezo-osteotomy feasibility as a substitute for the conventional saw in orthognathic surgery was evaluated regarding operative technique, blood loss, time requirement, and nerve and vessel integrity.

**Patients and methods:** Fifty patients had orthognathic surgery procedures in typical distribution using piezosurgical osteotomy: 22 (44%) monosegment, 26 (52%) segmented Le Fort I osteotomies; 48 (48%) sagittal split osteotomies, 6 (12%) symphyseal, and 4 (4%) mandibular body osteotomies. Controls were 86 patients with conventional saw and chisel osteotomies: 57 (66%) monosegment, 25 (29%) segmented Le Fort I osteotomies, 126 (73%) sagittal split, and 4 (5%) symphyseal osteotomies.

**Results:** Piezosurgical bone osteotomy permitted individualized cut designs, enabling segment inter-digitation after repositioning. Angulated tools weakened the pterygomaxillary suture; auxiliary chisels were required in 100% of cases for the nasal septum, and lateral nasal walls as 46% pterygoid processes. After downfracture, the dorsal maxillary sinus wall and pterygoid processes were easily reduced. Hemorrhage was successfully avoided with average blood loss of 541 +/- 150 mL versus 773 +/- 344 mL ( $P = .001$ ) for a conventional bimaxillary procedure. Sagittal mandibular osteotomy required considerable time (auxiliary saw in 13%); the lingual dorsal osteotomy was mostly performed tactile. Time investment remained unchanged: 227 +/- 73 minutes per bimaxillary standard osteotomy versus 238 +/- 61 minutes ( $P = .5$ ); clinical courses and reossification were unobtrusive. Alveolar inferior nerve sensitivity was retained in 95% of the study collective versus 85% in the controls ( $P = .0003$ ) at 3 months postoperative testing.

**Conclusions:** Piezoelectric osteotomy reduced blood loss and inferior alveolar nerve injury at no extra time investment. Single cases require auxiliary chiseling or sawing. Piezoelectric drilling for screw insertion and complex osteotomy designs may be developed to maintain bone contact or interdigitation after repositioning and minimize need for osteofixation.

### Valutazione critica dell'osteotomia piezoelettrica in chirurgia ortognatica: tecnica operativa, perdita ematica, tempi richiesti, integrità nervosa e vascolare.

**Scopo:** La praticabilità dell'osteotomia piezoelettrica quale sostituto per la sega convenzionale in chirurgia ortognatica è stata valutata rispetto alla tecnica operativa, perdita ematica, tempi richiesti, integrità nervosa e vascolare.

**Pazienti e metodi:** Cinquanta pazienti sono stati sottoposti a procedure di chirurgia ortognatica con distribuzione tipica con l'impiego dell'osteotomia piezoelettrica: 22 (44%) osteotomie monosegmentali, 26 (52%) osteotomie segmentali Le Fort I; 48 (48%) osteotomie con separazione sagittale, 6 (12%) osteotomie della sinfisi e 4 (4%) del corpo mandibolare. I controlli erano rappresentati da 86 pazienti sottoposti ad osteotomie con scalpello e sega convenzionali: 57 (66%) osteotomie monosegmentali, 25 (29%) osteotomie segmentali Le Fort I, 126 (73%) osteotomie con separazione sagittale e 4 (5%) osteotomie della sinfisi.

**Risultati:** L'osteotomia ossea eseguita mediante chirurgia piezoelettrica ha permesso di individualizzare il disegno del taglio, consentendo l'interdigitazione del segmento dopo il riposizionamento. Gli strumenti angolati hanno indebolito la sutura pterigomascellare; in 100% dei casi è stato necessario l'impiego di scalpelli ausiliari per il setto nasale e le pareti nasali laterali e nel 46% per i processi pterigoidei. Dopo la mobilizzazione, la parete dorsale del seno mascellare e i processi pterigoidei sono stati facilmente ridotti. L'emorragia è stata evitata con successo, con una perdita ematica media di 541 +/- 150 ml rispetto ai 773 +/- 344 ml ( $P = 0,001$ ) di una procedura bimascellare convenzionale. L'osteotomia sagittale mandibolare ha richiesto tempi considerevoli (sega ausiliaria nel 13% dei casi); l'osteotomia dorsale linguale è stata eseguita nella maggior parte dei casi manualmente. I tempi non hanno subito variazioni: 227 +/- 73 minuti per l'osteotomia bimascellare standard rispetto a 238 +/- 61 minuti ( $p = 0,5$ ); il decorso clinico e la riossificazione sono stati regolari. La sensibilità del nervo alveolare inferiore è stata mantenuta globalmente nel 95% dei pazienti dello studio, rispetto all'85% dei controlli ( $p = 0,0003$ ) alla valutazione postoperatoria a 3 mesi.

**Conclusioni:** L'osteotomia piezoelettrica ha ridotto la perdita ematica e la lesione al nervo alveolare inferiore senza richiedere tempi operativi maggiori. In casi singoli è stato necessario l'impiego di scalpelli o seghe. Si potrebbe sviluppare il fresaggio piezoelettrico per l'inserzione delle viti e disegni osteotomici complessi per mantenere il contatto osseo o l'interdigitazione dopo il riposizionamento e ridurre al minimo la necessità della fissazione ossea.



J. González-Lagunas, J. Mareque

## Piezosurgery®: its role in TMJ surgery.

EN Ital J Maxillofac Surg. 2008 December;19(3):119-21.

→ Piezosurgery®: its role in TMJ surgery.

This article presents the authors' experience with the use of a piezoelectric device to perform different osteotomies during open temporomandibular (TMJ) surgery. In the last six months six patients underwent TMJ open surgery with a piezoelectric device in order to perform osteotomies both in the condyle and in the articular eminence. This surgical instrument allows to trace an accurate osteotomy line, without injuring the adjacent soft tissues.

Piezosurgery® has gained popularity during the last few years due to the accurate and safe cutting of bone achieved without the risk of injuring the neighboring soft tissues. Most of the applications in oral and maxillofacial surgery have included its use incases when bone cutting was performed near nerves or other weak structures as the sinus membrane. The aim of this paper is to present authors' experience in six cases of TMJ surgery, where piezosurgery allows a safe bone cutting in the vicinity of important vascular structures.

→ Piezosurgery®: il ruolo nella chirurgia dell'ATM.

Questo articolo presenta l'esperienza dell'autore con l'uso di un dispositivo piezoelettrico nell'esecuzione di diverse osteotomie durante la chirurgia dell'articolazione temporomandibolare a cielo aperto (ATM). Negli ultimi sei mesi, sei pazienti sono stati sottoposti ad intervento chirurgico dell'ATM a cielo aperto con un dispositivo piezoelettrico ai fini dell'esecuzione di osteotomie sia nel condilo che nell'eminenza articolare. Lo strumento chirurgico consente di tracciare una linea accurata di osteotomia, senza danneggiare i tessuti molli adiacenti.

La Piezosurgery® ha guadagnato popolarità negli ultimi anni grazie all'incisione ossea accurata e sicura ottenuta senza il rischio di ferire i tessuti molli circostanti. La maggior parte delle applicazioni in chirurgia orale e maxillo-facciale ne ha incluso l'uso nei casi in cui l'incisione ossea è stata effettuata vicino a nervi o altre strutture delicate come la membrana sinusale. Lo scopo del presente documento è quello di presentare l'esperienza dell'autore in sei casi di chirurgia dell'ATM, dove la piezochirurgia permette un'incisione ossea sicura in prossimità di importanti strutture vascolari.

Beziat JL, Béra,JC, Lavandier B, Gleizal A.

## Ultrasonic osteotomy as a new technique in craniomaxillofacial surgery.

EN International Journal of Maxillo-facial Surgery, 2007;36(6):493-500.

→ Ultrasonic osteotomy as a new technique in craniomaxillofacial surgery.

Ultrasound osteotomy is a new surgical technique used in dentistry to section hard tissues without damaging adjacent soft tissues. It was hypothesized that this could also be useful in craniofacial and orthognathic surgery. An ultrasonic device was employed in the following craniofacial surgical procedures: 144 Le Fort I osteotomies, 140 palatal expansions after Le Fort I osteotomies and 140 bilateral sagittal osteotomies; 2 Le Fort III osteotomies for treatment of Crouzon syndrome in two patients; 12 cases of unicortical calvarial bone grafting; removal of superior orbital roof in 25 cases of craniofaciostenosis; removal of external wall of the orbit in 10 cases of orbital cavity tumour; removal of anterior and posterior walls of the frontal sinuses in four cases of orbital cavity tumour. Integrity of soft tissues and surgical time were evaluated. Functional results were good without any soft-tissue damage being observed, but the overall operative time was increased. Ultrasound osteotomy is a new technical procedure that is advantageous for bone cutting in multiple situations, with minimal to no damage in adjacent soft tissues such as brain, palatal mucosa and the inferior alveolar nerve.

→ L'osteotomia ultrasonica quale nuova tecnica in chirurgia maxillo-facciale.

L'osteotomia ultrasonica è una nuova tecnica chirurgica impiegata in odontoiatria per sezionare i tessuti duri senza danneggiare i tessuti molli adiacenti. È stato ipotizzato che possa anche essere utile in chirurgia craniofacciale e ortognatica. Un dispositivo a ultrasuoni è stato impiegato nelle seguenti procedure chirurgiche craniofacciali: 144 osteotomie Le Fort I, 140 espansioni palatali dopo osteotomie Le Fort I e 134 osteotomie sagittali bilaterali; 2 osteotomie Le Fort III per il trattamento della sindrome di Crouzon in due pazienti; 12 casi di innesto osseo di calvaria monocorticale; rimozione del tetto orbitale superiore in 25 casi di craniofaciostenosi; rimozione della parete esterna dell'orbita in 10 casi di tumore della cavità orbitale; rimozione delle pareti anteriori e posteriori dei seni frontali in quattro casi di tumore della cavità orbitale. Sono

stati valutati l'integrità dei tessuti molli e i tempi chirurgici. Sono stati ottenuti buoni risultati funzionali e non è stato osservato alcun danno ai tessuti molli, ma i tempi operativi generali erano aumentati. L'osteotomia ultrasonica è una nuova procedura tecnica che è vantaggiosa per il taglio osseo in molteplici situazioni, con danno minimo o assente ai tessuti molli adiacenti quali cervello, mucosa palatale e nervo alveolare inferiore.

**Robiony M, Polini F, Costa F, Zerman N, Politi M.**

## Ultrasound bone cutting for surgically assisted rapid maxillary expansion (SARME) under local anaesthesia.

**EN** Int J Oral Maxillofac Surg. 2007;36(3):267-9.

### Ultrasound bone cutting for surgically assisted rapid maxillary expansion (SARME) under local anaesthesia.

Surgically assisted rapid maxillary expansion (SARME) is a well-established therapy for correction of maxillary transverse deficiency in adults, when consolidation of sutures has just been completed. It can be performed either under general or under local anesthesia and it can be accomplished with many surgical techniques. One of the most critical steps of SARME is the detachment of the pterygo-maxillary junction, due to the risks connected to such procedure. When required to obtain specific expansion patterns, the pterygo-maxillary separation has been suggested until now only for interventions under general anesthesia, due to the dangerousness and the rawness of this surgical step in awake patients. The authors introduce the use of an ultrasonic bone-cutting device to perform all osteotomic steps of SARME under local anesthesia on an outpatient basis, including pterygo-maxillary detachment. This ultrasonic device is unique in that the osteotomic action occurs only when the tool is employed on mineralized tissues, while it stops on soft tissues. It works in a linear pattern of vibration and it allows precise osteotomies without producing any heat damage to osteotomic surfaces and without any dangerous hammer-related stroke. Due to its precision and safety, this device named Piezosurgery®, allows patients to undergo all the steps of SARME under local anesthesia, also without hospitalization.

### Taglio osseo con ultrasuoni per l'espansione palatale rapida chirurgicamente assistita (SARME) in anestesia locale.

L'espansione palatale rapida chirurgicamente assistita (SARME) è una terapia consolidata per la correzione di deficit mascellari trasversali negli adulti, nei casi in cui il consolidamento delle suture sia appena stato completato. L'intervento può essere eseguito sia in anestesia generale sia in anestesia locale, e può essere realizzato con tecniche chirurgiche diverse. Una delle fasi più critiche della SARME è il distacco della giunzione pterigo-mascellare, in virtù dei rischi connessi a tale procedura. Quando è richiesta per ottenere un andamento espansivo specifico, la separazione pterigo-mascellare finora è stata suggerita solo per interventi eseguiti in anestesia generale, a causa della pericolosità e cruenza di questa fase chirurgica per i pazienti svegli. L'autore introduce l'uso del dispositivo ultrasonico per il taglio osseo per l'esecuzione di tutte le fasi osteotomiche della SARME in anestesia locale e su pazienti ambulatoriali, incluso il distacco pterigo-mascellare. Questo dispositivo a ultrasuoni è unico in quanto l'azione osteotomica viene esercitata solo quando lo strumento viene impiegato sui tessuti mineralizzati, mentre si arresta sui tessuti molli. Funziona imprimendo una vibrazione lineare e consente di eseguire osteotomie di precisione senza produrre danni termici alle superfici osteotomiche e senza alcuna percussione pericolosa connessa all'uso del martello. In virtù della sua precisione e sicurezza, questo dispositivo chiamato PIEZOSURGERY® consente ai pazienti di sottoporsi a tutte le fasi della SARME in anestesia locale e inoltre senza ricovero ospedaliero.

**Gleizal A, Béra JC, Lavandier B., Béziat JL.**

## Piezoelectric osteotomy: a new technique for bone surgery – advantages in craniofacial surgery.

**EN** Childs Nerv Syst. 2007;23(5):509-513.

### Piezoelectric osteotomy: a new technique for bone surgery – advantages in craniofacial surgery.

**Introduction:** Ultrasonic bone cutting is a new surgical technique used in dentistry to section hard tissues without damaging adjacent soft tissues. We hypothesized that such a device could also be useful in craniofacial surgery, particularly during the removal of the superior orbital roof during cranio-faciostenosis surgery.

**Materials and Methods:** An ultrasonic device was employed in different craniofacial surgical procedures: 1. to remove the superior orbital roof in 30 cases of craniofaciostenosis, 2. to perform a Le Fort III osteotomy for the treatment of Crouzon syndrome in two patients, 3. to cut the parietal and frontal bone in 30 cases of craniofaciostenosis. The integrity of soft tissues and surgical time was evaluated.

**Results:** Functional results were good without any soft tissue damage appreciated. The overall operative time, however, was increased.

**Conclusions:** PIEZOSURGERY® is a new technical procedure, which can be advantageous for bone cutting in multiple situations with minimal to no damage in adjacent soft tissues.

••• **Osteotomia piezoelettrica: una nuova tecnica in chirurgia ossea – vantaggi in chirurgia craniofaciale.**

**Introduzione:** Il taglio osseo ultrasonico è una nuova tecnica chirurgica impiegata in odontoiatria per sezionare i tessuti duri senza danneggiare i tessuti molli adiacenti. Abbiamo ipotizzato che tale dispositivo possa anche essere utile in chirurgia craniofaciale, particolarmente durante la rimozione del tetto orbitale superiore nel corso della chirurgia della craniofaciostenosi.

**Materiali e metodi:** Un dispositivo ad ultrasuoni è stato impiegato in diverse procedure chirurgiche craniofacciali: 1. per la rimozione del tetto orbitale superiore in 30 casi di craniofaciostenosi; 2. per l'esecuzione di una osteotomia Le Fort III per il trattamento della sindrome di Crouzon in due pazienti; 3. per il taglio dell'osso parietale e frontale in 30 casi di craniofaciostenosi. Sono stati valutati l'integrità dei tessuti molli e i tempi chirurgici.

**Risultati:** I risultati funzionali sono stati buoni e non è stato osservato alcun danno ai tessuti molli. Tuttavia, il tempo operativo globale era aumentato.

**Conclusioni:** La chirurgia con PIEZOSURGERY® è una nuova procedura tecnica che può essere vantaggiosa per il taglio osseo in molteplici situazioni, con danno minimo o assente ai tessuti molli adiacenti.

Cipriano L, Cimmino R, De Paolis G, Guerra F, Pillon A, Caputo M, Izzo P, Trombetta S, Basso L, Izzo L.

**Asportazione di enostosi mandibolare mediante tecnica piezoelettrica: case report.**

IT G Chir 2007 May; 28(5):222-6.

••• **Mandibular enostosis removal with PIEZOSURGERY®: case report.**

The bone surgery has always used manual and rotary instruments. The biomedical engineering with ultrasound working principle has given a new surgery instruments, which allow a selective cutting action of bone tissue and the protection of soft tissue. Our case shows an uncommon clinical lesion surgically dangerous for the narrow adjoining of important anatomical structures as the lower alveolar artery and the inferior alveolar nerve. The clinical result and recovery time go toward a smaller traumatic situation of this methodology of the cutting of bone tissue.

••• **Asportazione di enostosi mandibolare mediante tecnica PIEZOSURGERY®: case report.**

La chirurgia ossea si è sempre servita di strumenti manuali e di strumenti rotanti. Con il principio di funzionamento degli ultrasuoni, l'ingegneria biomedica ha fornito un nuovo strumento chirurgico che permette un'azione di taglio selettivo del tessuto osseo e la salvaguardia dei tessuti molli. Il caso presentato mostra una lesione clinicamente rara e chirurgicamente a rischio per la stretta contiguità di strutture anatomiche importanti, quali l'arteria alveolare inferiore e il nervo alveolare inferiore. Il risultato clinico e i tempi di guarigione ridotti suggeriscono una minor traumaticità di questa metodica di taglio del tessuto osseo.

Beziat JL, Vercellotti T, Gleizal A.

## Qu'est-ce que la PIEZOSURGERY®? Intérêt en Chirurgie cranio-maxillofaciale. A propos de deux ans d'expérience.

FR Revue de Stomatologie et Chir Maxillofaciale, 2007 Apr;108(2):101-107.

### Qu'est-ce que la PIEZOSURGERY®? Intérêt en Chirurgie cranio-maxillofaciale. A propos de deux ans d'expérience.

**Introduction:** La PIEZOSURGERY® est une nouvelle technique de découpe ultrasonique essentiellement utilisée en chirurgie buccale et préimplantaire pour réaliser de petits gestes osseux sans endommager les tissus mous. Le but de cette étude a été de juger de son intérêt en chirurgie craniomaxillofaciale.

**Matériel et méthode:** Pour cela, nous avons réalisé en deux ans avec le matériel ultrasonique de la Société Mectron:

a) 144 ostéotomies Le Fort I, 140 expansions palatines après ostéotomie Le Fort I, deux disjonctions palatines isolées et 134 clivages sagittaux mandibulaires; b) deux ostéotomies Le Fort III, c) cinq ostéotomies segmentaires et trois ostéotomies basilaires de symétrisation; d) 12 prélèvements unicorticaux de calvaria; 20 ostéotomies orbitaires et cinq frontales pour craniofaciosténose; e) dix abords craniofaciaux transsinusiens ou latéraux du cône postérieur de l'orbite; f) et quatre abords transsinusiens frontaux de la base du crâne.

**Résultats:** L'analyse de cette expérience fait apparaître les résultats suivants: a) la PIEZOSURGERY® a permis des coupes osseuses extrêmement précises et complètes supprimant la nécessité de terminer les sections osseuses à l'ostéotome; b) elle a respecté parfaitement les tissus mous: muqueuse palatine, périorbite, et duremère en particulier; c) elle a préservé les nerfs, notamment alvéolaires inférieurs; d) enfin si elle augmentait, surtout lors de la période d'apprentissage, le temps de réalisation des ostéotomies, le temps opératoire global du fait de la disparition des contraintes de protection des parties molles, a été identique ou diminué.

**Discussion:** La PIEZOSURGERY® apparaît comme une nouvelle technique de découpe osseuse ultrasonique particulièrement intéressante en chirurgie craniomaxillofaciale puisqu'elle supprime deux des dangers majeurs des coupes mécaniques: les plaies des parties molles et les atteintes nerveuses. Elle se révèle de plus beaucoup plus précise dans sa réalisation. La puissance encore modérée de l'appareil n'est qu'un inconvénient minime par rapport à ses avantages.

### What is PIEZOSURGERY®, Two-years experience in craniomaxillofacial surgery

**Introduction:** PIEZOSURGERY® is a new surgical technique used in dentistry to section hard tissues without damaging adjacent soft tissues. We hypothesized that such a device could also be useful in craniofacial and orthognathic surgery.

**Material and method:** An ultrasonic device (Mectron) was employed in different craniofacial surgical procedures: a) to perform 144 Le Fort I osteotomies, 140 palatal expansions after Le Fort I osteotomies, and 134 bilateral sagittal osteotomies; b) to perform a Le Fort III osteotomy for treatment of Crouzon syndrome in 2 patients; c) to perform 5 segmental osteotomies and 3 osteotomies of the inferior edge of the mandible for facial asymmetry; d) to perform 12 cases of unicortical calvarial bone grafting; to remove the superior orbital roof in 20 cases of craniofaciostenosis and the frontal bone in 5 cases; e) to remove the external wall of the orbit or the anterior and posterior wall of the frontal sinuses in 10 cases of orbital cavity tumors; f) to approach the skull base through the frontal sinuses in 4 cases.

**Results:** Analysis of the results showed that PIEZOSURGERY®: a) allows very precise cutting; avoids bone cutting using an osteotome; b) spares soft tissue such as brain, dura-mater, palatal mucosa; c) preserves the nerves, especially those of the inferior alveolar; d) increases the time of bone cutting but not the overall operative time because of the absence of soft tissue protection.

**Discussion:** PIEZOSURGERY® is a new technical procedure, which can be particularly advantageous for bone cutting in maxillo facial surgery, sparing adjacent soft tissues such as brain, palatal mucosa, and the inferior alveolar nerve from any damage. The device's lack of power appears to be a minor problem compared with the advantages.

### Cos'è PIEZOSURGERY®, due anni di esperienza in chirurgia maxillo-facciale

**Introduzione:** PIEZOSURGERY® è una nuova tecnica chirurgica impiegata in odontoiatria per sezionare i tessuti duri senza danneggiare i tessuti molli adiacenti. Abbiamo ipotizzato che tale dispositivo possa anche essere di utilità in chirurgia craniofacciale e ortognatica.

**Materiali e metodi:** Abbiamo realizzato in due anni con l'apparecchiatura ultrasonica della ditta Mectron: a) 144 osteotomie Le Fort I, 140 espansioni palatine dopo osteotomia Le Fort I, 2 disgiunzioni palatine isolate e 134 separazioni sagittali mandibolari; b) due osteotomie Le Fort III; c) 5 osteotomie segmentarie e tre osteotomie basali di simmetrizzazione; d) 12 prelievi monocorticali di calvaria; 20 osteotomie orbitarie e 5 frontali per craniofaciostenosi; e) 10 osteotomie craniofacciali

transsinusali o laterali del cono posteriore dell'orbita; f) 4 osteotomie frontali transsinusali della base del cranio.

**Risultati:** L'analisi di questa esperienza ha portato ai seguenti risultati: a) PIEZOSURGERY® permette di ottenere un taglio osseo estremamente preciso e completo eliminando la necessità di terminare la sezione ossea con un osteotomo; b) rispetta perfettamente i tessuti molli, la mucosa palatina, la periorbita, la dura madre in particolare; c) preserva le strutture nervose, in particolare l'alveolare inferiore; d) infine aumenta il tempo necessario per realizzare l'osteotomia, ma non aumenta il tempo operativo globale per la mancanza di necessità di proteggere i tessuti molli.

**Discussione:** La chirurgia con PIEZOSURGERY® è una nuova tecnica ultrasonica di taglio osseo che può essere particolarmente vantaggiosa per il taglio osseo in chirurgia maxillofaciale, in quanto sopprime i maggiori rischi delle tecniche di taglio meccanico e cioè lesione ai tessuti molli e nervosi. In più si è rivelata una tecnica più precisa da effettuare. La potenza ancora moderata dell'apparecchio è un inconveniente minimo rispetto ai vantaggi.

Guo ZZ, Liu X, Li Y, Deng YF, Wang Y.

## The use of PIEZOSURGERY® osteotomy in treatment of longstanding maxillary fractures: report of 12 consecutive patients.

EN Shanghai Kou Qiang Yi Xue. 2007 Feb;16(1):97-9.

... The use of PIEZOSURGERY® osteotomy in treatment of longstanding maxillary fractures: report of 12 consecutive patients.

**Purpose:** To evaluate the clinical applicability of PIEZOSURGERY® osteotomy: a new safe technique in managing long standing maxillary fractures.

**Methods:** 12 patients with long-standing maxillary fractures were surgically treated using Le Fort I osteotomy. During operation, PIEZOSURGERY® osteotomy was used for bone cutting and splitting. After repositioning, the bone segments were rigidly fixed with micro Ti-plate, Ti-mesh. All the patients were followed up for 6 to 12 months, and the functional and esthetic results were evaluated.

**Results:** Ultrasonic microvibrations allow accurate bone cutting without oscillating injuries to the soft tissue. All the wounds healed primarily without complications. The postoperative occlusion and appearance were satisfactory.

**Conclusions:** Maximal recovery of mastication and appearance can be achieved by using PIEZOSURGERY® osteotomy with fixation materials such as Ti-plates and Ti-meshes in selected patients with long-standing maxillary fractures.

... Osteotomia con PIEZOSURGERY® nel trattamento di fratture mascellari di vecchia data: relazione su 12 pazienti consecutivi.

**Scopo:** Valutare l'applicabilità clinica dell'osteotomia piezoelettrica: una nuova tecnica sicura per la gestione delle fratture mascellari di vecchia data.

**Metodi:** Dodici pazienti con fratture mascellari di vecchia data sono stati trattati chirurgicamente con osteotomia Le Fort I. Durante l'intervento, è stato impiegato il dispositivo PIEZOSURGERY® per il taglio e il clivaggio dell'osso. Dopo il riposizionamento, i segmenti ossei sono stati fissati rigidamente con micro-placche e reti in titanio. Tutti i pazienti sono stati seguiti per un periodo variabile da 6 a 12 mesi, dopodiché sono stati valutati i risultati estetici e funzionali.

**Risultati:** Le microvibrazioni ultrasoniche consentono un accurato taglio osseo senza lesioni da strumenti oscillanti ai tessuti molli. Tutte le ferite sono guarite per prima intenzione senza complicazioni. L'occlusione postoperatoria e l'aspetto sono stati soddisfacenti.

**Conclusioni:** In pazienti selezionati con fratture mascellari di vecchia data, si può ottenere la massimizzazione del ripristino della masticazione e dell'aspetto tramite l'osteotomia con PIEZOSURGERY® abbinata a materiali da fissazione quali piastre e reti in titanio.

Robiony M, Polini F, Costa F, Vercellotti T, Politi M.

## Piezoelectric Bone Cutting in multipiece maxillary osteotomies. Technical Note.

EN J Oral Maxillofac Surg. 2004; 62:759-761.

### Piezoelectric Bone Cutting in multipiece maxillary osteotomies. Technical Note.

PIEZOSURGERY® (patented by Mectron Medical Technology, Carasco [Genova], Italy.) is a new innovating technique used to perform safe and effective osteotomies using piezoelectric ultrasonic vibrations. It was first reported for preprosthetic surgery, alveolar crest expansion, and sinus grafting. We introduce and report the use of PIEZOSURGERY® for multipiece maxillary osteotomies, to overcome many of the complications of this delicate surgery on hard and soft tissues. Because of its micrometric and selective cut, the piezoelectric device produces safe and precise osteotomies without any osteonecrosis damage. This device works only on mineralized tissues, sparing soft tissues and their blood supply. Among various surgical phases, osteotomy is one of the most technique-sensitive procedures in maxillo-facial surgery. Osteotomies are usually conducted close to delicate anatomic structures, such as vestibular and lingual/palatal soft tissues that provide bone vascularization through the periosteum. Furthermore, bone is a hard tissue and many cutting or drilling osteotomes are very crude tools. In particular, rotating instruments are potentially injurious, due to the production of excessively high temperatures during osseous drilling, which can produce marginal osteonecrosis and impair bony regeneration. It is widely and strongly recommended to use a careful surgical technique and to reduce the amount of frictional heating with saline solution irrigation. Among cutting techniques, PIEZOSURGERY® is a new and innovating method that uses piezoelectric ultrasonic vibrations to perform precise and safe osteotomies, due to its characteristics of a micrometric and selective cut. It was first invented by Tomaso Vercellotti, MD, DDS, to overcome the limits of traditional instruments in oral bone surgery. The purpose of this report was to present the use of the piezoelectric cut in segmental maxillary Le Fort I osteotomy, a field in which effectiveness, precision, and safety of osteotomies are of paramount importance.

### Taglio osseo piezoelettrico nelle osteotomie multiple mascellari. Nota tecnica.

Il PIEZOSURGERY® (brevettato dalla Mectron Medical Technology, Carasco, Genova, Italia) è una tecnica innovativa utilizzata per eseguire osteotomie sicure ed efficaci mediante l'impiego di vibrazioni ultrasoniche piezoelettriche. Inizialmente fu utilizzata per interventi di chirurgia preprotetica, espansione della cresta alveolare e rialzo del seno mascellare. Noi introduciamo e riferiamo l'uso della chirurgia con PIEZOSURGERY® nelle osteotomie multiple mascellari, per prevenire molte delle complicazioni di questo delicato intervento chirurgico sui tessuti duri e molli. In virtù del suo taglio micrometrico e selettivo, il dispositivo piezoelettrico realizza osteotomie sicure e precise senza danno da osteonecrosi. Il dispositivo opera solo sui tessuti mineralizzati, risparmiando i tessuti molli e il loro apporto ematico. Tra le varie fasi chirurgiche, l'osteotomia è una delle procedure più sensibili alla tecnica impiegata in chirurgia maxillo-facciale. Le osteotomie vengono generalmente eseguite in prossimità di strutture anatomiche delicate, quali i tessuti molli vestibolari e linguali/palatali che provvedono la vascolarizzazione ossea attraverso il periostio. Inoltre, l'osso è un tessuto duro e molti osteotomi da taglio o da fresaggio sono strumenti molto grossolani. In particolare, gli strumenti rotanti sono potenzialmente dannosi a causa della generazione di temperature eccessivamente alte durante il fresaggio osseo, che possono causare osteonecrosi marginale e interferire con la rigenerazione ossea.

Si raccomanda caldamente e ampiamente di impiegare una tecnica chirurgica accurata e di ridurre il calore frizionale con irrigazioni di soluzione salina. Tra le tecniche di taglio, la chirurgia con PIEZOSURGERY® è un metodo nuovo e innovativo, che utilizza vibrazioni ultrasoniche piezoelettriche per eseguire osteotomie sicure e precise, grazie alla sua caratteristica di eseguire un taglio micrometrico e selettivo. Il dispositivo è stato inventato per la prima volta dal dottore in medicina e odontoiatria Tomaso Vercellotti per superare i limiti degli strumenti tradizionalmente impiegati in chirurgia orale ossea. Lo scopo della presente relazione è stato di utilizzare il taglio piezoelettrico per l'osteotomia mascellare segmentale Le Fort I, un campo in cui l'efficacia, la precisione e la sicurezza delle osteotomie sono di importanza fondamentale.

Eggers G, Klein J, Blank J, Hassfeld S

## PIEZOSURGERY®: an ultrasound device for cutting bone and its use and limitations in maxillofacial surgery.

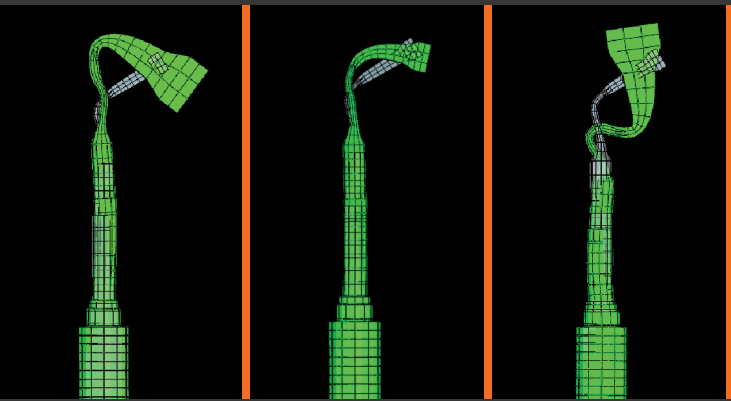
EN Br J Oral Maxillofac Surg. 2004 Apr;42(5):451-3.

...✂️ **PIEZOSURGERY®: an ultrasound device for cutting bone and its use and limitations in maxillofacial surgery.**

PIEZOSURGERY® uses modulated ultrasonic vibration to allow controlled cutting of bony structures. Delicate bony structures can be cut easily and with great precision, without destruction of soft tissue. We have found this device useful when exact cutting of thin bones is essential. However, it is of only limited use in cutting thick bones and in regions with limited access.

...✂️ **PIEZOSURGERY®: un dispositivo ad ultrasuoni per il taglio dell'osso ed i suoi usi e limiti in chirurgia maxillo-facciale.**

PIEZOSURGERY® utilizza la vibrazione ultrasonica per il taglio controllato delle strutture ossee. Le strutture ossee delicate possono essere tagliate facilmente e con grande precisione, senza distruggere il tessuto molle. Abbiamo osservato l'utilità di questo dispositivo nei casi in cui sia essenziale un taglio di precisione di ossa sottili. Tuttavia, è di impiego limitato per il taglio di ossa spesse e in regioni con accesso limitato.



→ [WWW.MECTRON.COM](http://WWW.MECTRON.COM)  
→ [WWW.PIEZOSURGERY.COM](http://WWW.PIEZOSURGERY.COM)

mectron s.p.a., via Loreto 15/A, 16042 Carasco (Ge), Italy, tel +39 0185 35361, fax +39 0185 351374